

Комбинированный чрескостный остеосинтез перелома диафиза плечевой кости при нарушениях репаративного процесса (клинический случай)

Тишков Н.В.

ФГБНУ «Иркутский научный центр хирургии и травматологии» (664003, г. Иркутск, ул. Борцов Революции, 1, Россия)

Автор, ответственный за переписку: Тишков Николай Валерьевич, e-mail: zdrav@iscst.ru

Резюме

Лечение последствий диафизарных переломов плечевой кости, несмотря на появление современных эффективных методов внутреннего остеосинтеза, не потеряло своей актуальности. Методом выбора при лечении ложных суставов и замедленно консолидирующихся переломов плечевой кости остаётся чрескостный остеосинтез. Накопленный нами опыт использования аппаратов внешней фиксации при лечении переломов, основанный на применении метода унифицированного обозначения чрескостного остеосинтеза, позволил систематизировать и описать хирургическую технику комбинированного чрескостного остеосинтеза при лечении переломов диафиза плечевой кости с нарушениями репаративных процессов в сочетании с продольной кортикотомией зоны ложного сустава, а также оценить её эффективность. В статье представлен случай успешного хирургического лечения пациента с ложным суставом диафиза плечевой кости методом комбинированного чрескостного остеосинтеза в сочетании с продольной кортикотомией зоны ложного сустава. Дано описание техники чрескостного остеосинтеза. Представленный клинический случай показывает, что применение комбинированного чрескостного остеосинтеза с учётом метода унифицированного обозначения чрескостного остеосинтеза позволяет не только определить оптимальную компоновку аппарата и позиций проведения чрескостных элементов, но и использовать данный метод для определения оптимальной зоны выполнения продольной кортикотомии.

Ключевые слова: чрескостный остеосинтез, плечевой сустав, перелом диафиза плечевой кости, хирургическое лечение

Для цитирования: Тишков Н.В. Комбинированный чрескостный остеосинтез перелома диафиза плечевой кости при нарушениях репаративного процесса (клинический случай). *Acta biomedica scientifica*. 2020; 5(6): 211-215. doi: 10.29413/ABS.2020-5.6.26.

Combined Transosseous Osteosynthesis of Fracture of Humerus Diaphysis in Case of Reparative Process Disorder (Clinical Observation)

Tishkov N.V.

Irkutsk Scientific Centre of Surgery and Traumatology (Bortsov Revolyutsii str. 1, Irkutsk 664003, Russian Federation)

Corresponding author: Nikolay V. Tishkov, e-mail: zdrav@iscst.ru

Abstract

The treatment of the consequences of diaphyseal fractures of the humerus, despite the emergence of modern effective methods of internal osteosynthesis, has not lost its relevance. Transosseous osteosynthesis remains the method of choice in the treatment of pseudoarthrosis and delayed consolidating fractures of the humerus. The experience we have accumulated in the use of external fixation devices in the treatment of fractures, based on the use of the method of unified designation of transosseous osteosynthesis, made it possible to systematize and describe the surgical technique of combined transosseous osteosynthesis in the treatment of fractures of the humerus diaphysis with impaired reparative processes in combination with longitudinal corticotomy of the pseudoarthrosis zone, and evaluate its effectiveness. The article presents a case of successful surgical treatment of a patient with a pseudoarthrosis of the humerus diaphysis by the method of combined transosseous osteosynthesis in combination with longitudinal corticotomy of the pseudoarthrosis zone. A description of the technique of transosseous osteosynthesis is given. The presented clinical case shows that the use of combined transosseous osteosynthesis, taking into account the method of unified designation of transosseous osteosynthesis, makes it possible not only to determine the optimal arrangement of the apparatus and the positions of the transosseous elements, but also to use this method to determine the optimal area for performing longitudinal corticotomy.

Key words: transosseous osteosynthesis, shoulder joint, fracture of humerus diaphysis, surgical treatment

For citation: Tishkov N.V. Combined Transosseous Osteosynthesis of Fracture of Humerus Diaphysis in Case of Reparative Process Disorder (Clinical Observation). *Acta biomedica scientifica*. 2020; 5(6): 211-215. doi: 10.29413/ABS.2020-5.6.26.

ВВЕДЕНИЕ

Переломы плечевой кости составляют от 2,2 до 2,9 % среди всех переломов костей скелета [1]. Удельный вес ложных суставов составляет от 15,7 до 57,6 %, а образующиеся при этом анатомо-функциональные нарушения в 11,6–44,9 % случаев становятся причинами стойкой инвалидности [2]. Ложные суставы

при переломах плечевой кости образуются в 3,3–13 % случаев [3]. В структуре причин формирования ложных суставов ятрогенные ошибки и осложнения составляют от 15,3 до 39,5 % [4].

Одним из передовых методов лечения ложных суставов плечевой кости остаётся метод чрескостного остеосинтеза [1, 4, 5, 6, 7].

Одним из необходимых элементов при лечении ложных суставов плечевой кости является стимуляция регенерации костной ткани. Из существующего многообразия методик заслуживает внимание механическое воздействие на костную рану, в том числе и выполнение продольной кортикотомии в условиях стабильной фиксации [8, 9].

Накопленный нами опыт использования аппаратов внешней фиксации, основанный на применении метода унифицированного обозначения чрескостного остеосинтеза [10], позволил систематизировать и предложить технологию комбинированного чрескостного компрессионного остеосинтеза [11] в сочетании с выполнением продольной кортикотомии в зоне ложного сустава, позволяющей стимулировать репаративный процесс, а также оценить её клиническую эффективность.

ЦЕЛЬ ИССЛЕДОВАНИЯ

На клиническом примере продемонстрировать возможности лечения ложного сустава диафиза плечевой кости методом комбинированного компрессионного чрескостного остеосинтеза в сочетании с продольной кортикотомией.

КЛИНИЧЕСКИЙ ПРИМЕР

Пациентка Д., 34 года, поступила в клинику ФГБНУ «Иркутский научный центр хирургии и травматологии» (ИНЦХТ) 23.04.2018 с диагнозом: Ложный сустав с/3-н/3 диафиза левой плечевой кости (M84.2). Комбинированная контрактура левого локтевого сустава. Регионарный остеопороз.

В анамнезе травма, полученная 02.01.2017: в быту при падении получила закрытый оскольчатый перелом левой плечевой кости. Пациентка проходила лечение по месту жительства. 11.01.2017 выполнена операция: открытая репозиция и остеосинтез левой плечевой кости

пластиной. Перелом не консолидировался, беспокоили болевой синдром, нарушение функции левой верхней конечности. 29.01.2018 по месту жительства выполнено удаление металлоконструкции. При обращении в клинику ИНЦХТ диагностирован ложный сустав левой плечевой кости (рис. 1)

04.05.2018 в клинике ИНЦХТ выполнена операция.

Техника операции

Перед операцией непосредственно на операционном столе при помощи устройства деления сегмента определены уровень повреждения и предполагаемые места установки внешних опор и проведения чрескостных элементов. Для выполнения остеосинтеза использованы сектор и кольцевые опоры аппарата Илизарова. Подбор диаметра колец выполнен согласно стандартным рекомендациям.

После обработки операционного поля на II уровне плечевой кости на позиции 11 ч в направлении спереди назад и на III уровне плечевой кости на позиции 9 ч в направлении снаружи внутрь под углом 90° к длинной оси кости сформированы каналы (сверлом диаметром 3,0 мм), проходящие через обе кортикальные пластинки, и введены 2 винтовых стержня (диаметром 5,0 мм). Проведённые чрескостные элементы фиксированы при помощи консольных приставок в секторе аппарата внешней фиксации, расположенном перпендикулярно длинной оси кости. Сформирована проксимальная опора чрескостного аппарата. При помощи соединительных стержней установлены кольцевые опоры аппарата на IV и VI уровнях плечевой кости, на VIII уровне установлена опора, составляющая 3/4 кольца. На VIII уровне плечевой кости, в плоскости внешней опоры, проведена спица с упорной площадкой в направлении 3-9 перпендикулярно дистальному отломку, закреплена фиксаторами (натяжение 110 кг). На VII уровне на позиции 8 ч сверлом

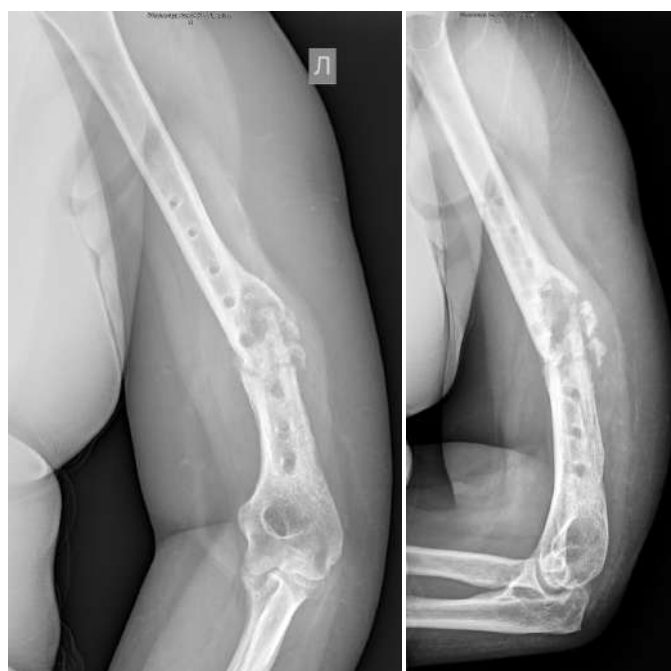

Рис. 1. Пациентка Д. Рентгенограммы левой плечевой кости при обращении в ИНЦХТ

Fig. 1. Patient D. X-ray scans of the left humerus at the admission to Irkutsk Scientific Centre of Surgery and Traumatology

диаметром 3,0 мм сформирован канал, проходящий через обе кортикальные пластинки, в направлении снаружи внутрь, сзади наперёд под углом 110°, открытым к локтевому суставу. Введён винтовой стержень диаметром 5,0 мм и закреплён в дистальной базовой опоре при помощи консольных приставок. В проекции промежуточных кольцевых опор на IV уровне в позиции 9 ч и на VI уровне в позиции 8 ч под углом 90° сверлом диаметром 3,0 мм сформированы каналы в направлении снаружи-

внутри и проведены стержни 5,0 мм, которые закреплены при помощи консольных приставок. Дана продольная компрессия между опорами на IV и VI уровнях. После обработки операционного поля в проекции ложного сустава на V уровне в позиции 10 ч в направлении спереди назад, снаружи внутрь долотом 2,0 см выполнена продольная кортикотомия зоны ложного сустава. На кожу наложен шов, асептическая повязка, спиртовые шарики в месте выхода чрескостных элементов.

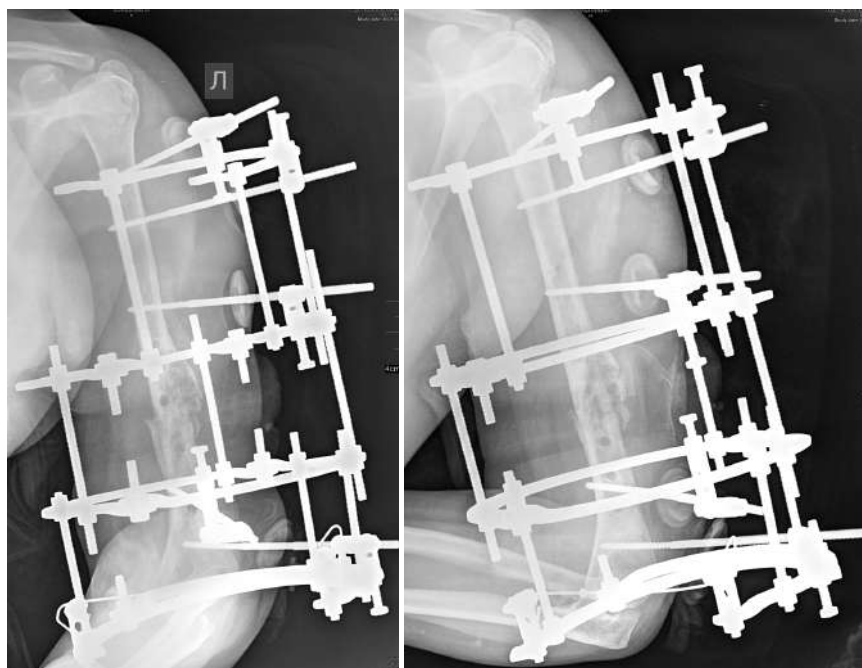


Рис. 2. Пациентка Д. Рентгенограммы левой плечевой кости после комбинированного чрескостного остеосинтеза, продольной кортикотомии зоны ложного сустава

Fig. 2. Patient D. X-ray scans of the left humerus after combined transosseous osteosynthesis, longitudinal corticotomy of the false joint area

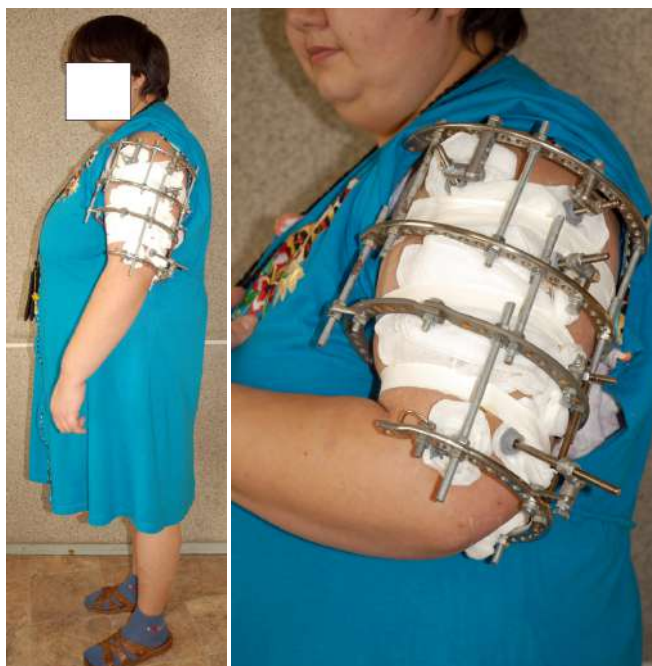


Рис. 3. Пациентка Д. в аппарате внешней фиксации. Функция движения в локтевом суставе

Fig. 3. Patient D. in an external fixation device. Elbow movement function

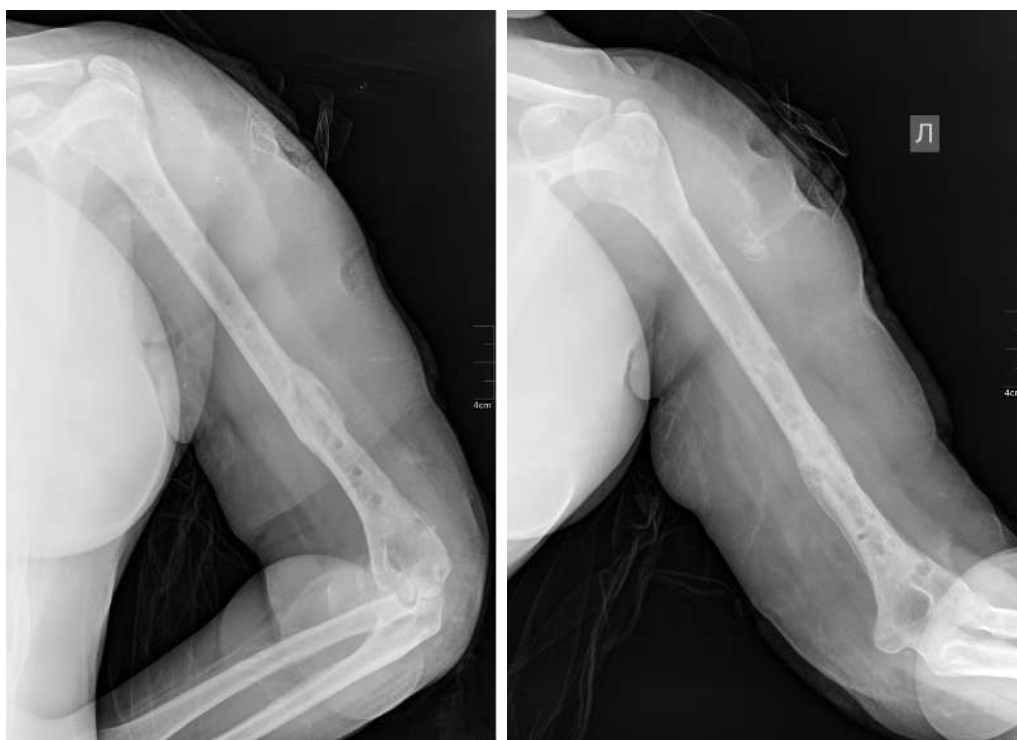

Рис. 4. Пациентка Д., рентгенограммы левой плечевой кости после демонтажа чрескостного аппарата
Fig. 4. Patient D., X-ray scans of the left humerus after removal of the external fixation device

Схема чрескостного остеосинтеза левой плечевой кости выглядит следующим образом:

$\text{II}, 11,90^\circ; \text{III}, 9,90^\circ - \text{IV}, 9,90^\circ \rightarrow \leftarrow \text{VI}, 8,90^\circ - \text{VII}, 8,110^\circ; \text{VIII}, 9-3$
 $\frac{1}{2} 160 \quad 160 \quad 160 \quad \frac{3}{4} 160$

Послеоперационный период без особенностей. На 14-е сутки пациентка выписана из стационара на амбулаторное лечение (рис. 2, 3).

Пациентка наблюдалась амбулаторно по месту жительства. Срок фиксации в аппарате составил 164 дня. На момент прекращения фиксации двигательная функция левой верхней конечности восстановлена (рис. 4).

ЗАКЛЮЧЕНИЕ

Применение комбинированного чрескостного остеосинтеза при лечении ложного сустава диафиза плечевой кости с соблюдением рекомендованных позиций для введения чрескостных элементов и оптимальной компоновки чрескостного аппарата позволяет стабильно фиксировать отломки на протяжении всего периода фиксации в чрескостном аппарате с возможностью сохранения функции движения в плечевом и локтевом суставах. Сочетание компрессии и продольной кортикотомии в зоне ложного сустава позволяет добиться ускоренной консолидации.

ЛИТЕРАТУРА

1. Миронов С.П., Котельников Г.П. (ред.). *Травматология: национальное руководство*. М.: ГЭОТАР-Медиа; 2008.
2. Миронов С.П., Котельников Г.П. (ред.). *Ортопедия: национальное руководство*. М.: ГЭОТАР-Медиа; 2008.
3. Шумада И.В., Рыбчук О.И., Жила Ю.С. *Лечение ложных суставов и дефектов диафизов трубчатых костей*. К.: Здоров'я; 1985.

4. Балаян В.Д. *Лечение ложных суставов длинных костей конечностей с использованием стимуляции костеобразования в условиях стабильной фиксации*: автореф. дис. ... канд. мед. наук. Саратов; 2011.

5. Губин А.В., Борзунов Д.Ю. Парадигма Илизарова. *Гений ортопедии*. 2012; (4): 5-9.

6. Шевцов В.И. Лечение ложных суставов трубчатых костей методом управляемого чрескостного остеосинтеза. *Гений ортопедии*. 1996; (4): 30-34.

7. Шевцов В.И., Макушин В.Д., Куфтырев Л.М. *Псевдоартрозы, дефекты длинных костей верхней конечности и контрактуры локтевого сустава (базовые технологии лечения аппаратом Илизарова)*. Курган: Зауралье; 2001.

8. Барабаш А.П., Гражданов К.А., Барабаш Ю.А., Балаян В.Д. Лечение последствий переломов диафиза плечевой кости с использованием различных методов стимуляции костеобразования в условиях стабильной фиксации отломков. *Гений ортопедии*. 2012; (2): 77-81.

9. Тишков Н.В. Чрескостный остеосинтез в лечении переломов костей голени с нарушениями репаративного процесса. *Научные достижения и современные технологии в Российской травматологии и ортопедии: Материалы Объединённой Всероссийской научно-образовательной конференции, посвящённой памяти профессора А.Н. Горячева, и VII научно-образовательной конференции травматологов и ортопедов ФМБА России*. 2017: 116-117.

10. Соломин Л.Н. (ред.). *Основы чрескостного остеосинтеза*. М.: БИНОМ; 2014.

11. Тишков Н.В., Пусева М.Э., Монастырев В.В., Михайлов И.Н., Пономаренко Н.С., Рудаков А.Н. *Комбинированный чрескостный остеосинтез переломов плечевой кости с нарушениями репаративного процесса: методические рекомендации по применению новой медицинской технологии*. Иркутск; 2019.

REFERENCES

1. Mironov SP, Kotelnikov GP. (ed.). *Traumatology: national guidelines*. Moscow: GEOTAR-Media; 2008. (In Russ.)

2. Mironov SP, Kotelnikov GP. (ed.). *Orthopedics: national guidelines*. Moscow: GEOTAR-Media; 2008. (In Russ.)
3. Shumada IV, Rybchuk OI, Zhila YuS. *Treatment of false joints and defects in the diaphysis of tubular bones*. Kiev: Zrorovje; 1985. (In Russ.)
4. Balayan VD. *Treatment of false joints of long bones using stimulation of bone formation under conditions of stable fixation: Abstract of the Dissertation of Cand. Sc. (Med.)*. Saratov; 2011. (In Russ.)
5. Gubin AV, Borzunov DYU. Ilizarov's paradigm. *Genij ortopedii*. 2012; (4): 5-9. (In Russ.)
6. Shevtsov V.I. Treatment of pseudoarthrosis of tubular bones using controlled transosseous osteosynthesis. *Genij ortopedii*. 1996; (4): 30-34. (In Russ.)
7. Shevtsov VI, Makushin VD, Kuftyrev LM. *Pseudoarthrosis, defects of the long bones of the upper limb and contractures of the elbow joint (basic treatment technologies using Ilizarov apparatus)*. Kurgan: Trans-Urals; 2001. (In Russ.)
8. Barabash AP, Grazhdanov KA, Barabash YuA, Balayan VD. Treatment of the consequences of fractures of the humerus diaphysis using various methods of stimulating bone formation under conditions of stable fixation. *Genij ortopedii*. 2012; (2): 77-81. (In Russ.)
9. Tishkov NV. Transosseous osteosynthesis in the treatment of lower limb fractures under conditions of reparative process disorders. *Nauchnye dostizheniya i sovremennye tekhnologii v Rossiyskoy travmatologii i ortopedii: Materialy Objedinennoy Vserossiyskoy nauchno-obrazovatel'noy konferentsii, posvyashchennoy pamyati professora A.N. Goryacheva, i VII nauchno-obrazovatel'noy konferentsii travmatologov i ortopedov FMBA Rossii*. 2017: 116-117. (In Russ.)
10. Solomin LN. (ed.). *Principles of transosseous osteosynthesis*. Moscow: BINOM; 2014. (In Russ.)
11. Tishkov NV, Puseva ME, Monastyrev V., Mikhaylov IN, Ponomarenko NS, Rudakov AN. *Combined transosseous osteosynthesis of humerus fractures under conditions of reparative process disorders*. Irkutsk; 2019. (In Russ.)

Сведения об авторе

Тишков Николай Валерьевич – кандидат медицинских наук, доцент, заведующий научно-клиническим отделом травматологии, ФГБНУ «Иркутский научный центр хирургии и травматологии», e-mail: zdrav@iscst.ru

Information about the author

Nikolay V. Tishkov – Cand. Sc. (Med.), Docent, Head of the Clinical Research Department of Traumatology, Irkutsk Scientific Centre of Surgery and Traumatology, e-mail: zdrav@iscst.ru

Статья получена: 27.10.2020. Статья принята: 18.11.2020. Статья опубликована: 26.12.2020.
Received: 27.10.2020. Accepted: 18.11.2020. Published: 26.12.2020.