

МОРФОЛОГИЯ И ПАТОФИЗИОЛОГИЯ MORPHOLOGY AND PATHOPHYSIOLOGY

DOI: 10.29413/ABS.2018-3.3.21

УДК 618.14:618.11-006.2

Шарифулин Э.М.^{1,3}, Лазарева Л.М.¹, Каня О.В.⁴, Стефаненкова А.А.⁴, Белых Д.В.^{4,5},
Сутурина Л.В.^{1,2}

СОСТОЯНИЕ ЭНДОМЕТРИЯ ПРИ СИНДРОМЕ ПОЛИКИСТОЗНЫХ ЯИЧНИКОВ В РЕПРОДУКТИВНОМ ВОЗРАСТЕ

¹ ФГБНУ «Научный центр проблем здоровья семьи и репродукции человека»
(664003, г. Иркутск, ул. Тимирязева, 16, Россия)

² Иркутская государственная медицинская академия последипломного образования – филиал ФГБОУ ДПО
«Российская медицинская академия непрерывного профессионального образования» Минздрава России
(664049, г. Иркутск, Юбилейный, 100, Россия)

³ ГБУЗ «Иркутская ордена «Знак Почёта» областная клиническая больница»
(664049, г. Иркутск, Юбилейный, 100, Россия)

⁴ ГБУЗ «Иркутское областное патологоанатомическое бюро»
(664049, г. Иркутск, Юбилейный, 100, Россия)

⁵ ФГБОУ ВО «Иркутский государственный медицинский университет» Минздрава России
(664003, г. Иркутск, ул. Красного Восстания, 1, Россия)

Синдром поликистозных яичников наиболее распространённое эндокринное заболевание у женщин, оказывающее влияние на различные аспекты здоровья. Результаты ряда исследований свидетельствуют о повышенной распространённости гиперплазии или рака эндометрия у женщин с данным синдромом, однако отсутствуют клинические рекомендации относительно необходимости оценки состояния эндометрия при поликистозе яичников и подходы к прогнозированию.

Цель исследования: определить частоту и структуру патологии эндометрия у женщин репродуктивного возраста с синдромом поликистозных яичников.

Материалы и методы. В ходе исследования обследовано 1200 женщин репродуктивного возраста, подлежащих ежегодному профилактическому осмотру.

Период проведения исследования май–декабрь 2017 г. Среди обследованных женщин выделена группа пациенток с поликистозом яичников. Диагноз был поставлен согласно критериям ESHRE/ASRM.

Результаты. Выявлено 102 женщины с верифицированным диагнозом «синдром поликистозных яичников», им предложено пройти обследование, включающее пайпель-биопсию эндометрия. Из них 38 не включены в исследование в связи с несоответствием критериям включения или отказом в участии. 64 женщины соответствовали критериям, из них 56 завершили участие в исследовании; 8 были исключены из исследования из-за нежелания продолжать участие. Средний возраст составил $32,19 \pm 5,67$ года. Всем пациенткам проведена пайпель-биопсия эндометрия с иммуногистохимическим исследованием. Нормальная характеристика эндометрия обнаружена у 24 женщин (42,9 %). Патология эндометрия выявлена у 31 пациентки (55,4 %). Недостаточно материала – у 1 (1,8 %). Структура патологии эндометрия: хронический эндометрит – 18 образцов (58,1 %), аномальный гипопластический эндометрий – 6 (19,4 %), простая гиперплазия эндометрия – 1 (3,2 %) аденокарцинома – 1 (3,2 %), пролиферативный эндометрий с нарушениями – 7 (22,6 %).

Заключение. У обследованных женщин с поликистозом яичников отмечается высокая частота гистологически подтверждённой патологии эндометрия. Вышеизложенное обуславливает необходимость новых исследований и разработки клинических протоколов для своевременного выявления патологии эндометрия при синдроме поликистозных яичников.

Ключевые слова: синдром поликистозных яичников, эндометрий, хронический эндометрит, гиперплазия эндометрия, эндометриальный рак

Для цитирования: Шарифулин Э.М., Лазарева Л.М., Каня О.В., Стефаненкова А.А., Белых Д.В., Сутурина Л.В. Состояние эндометрия при синдроме поликистозных яичников в репродуктивном возрасте. Acta biomedica scientifica, 3 (3), 136-142, DOI 10.29413/ABS.2018-3.3.21.

ENDOMETRIAL MORPHOLOGY IN WOMEN OF REPRODUCTIVE AGE WITH PCOS

Sharifulin E.M.^{1,3}, Lazareva L.M.¹, Kanya O.V.⁴, Stefanenkova A.A.⁴, Belykh D.V.^{4,5},
Suturina L.V.^{1,2}

¹ Scientific Centre for Family Health and Human Reproduction Problems
(ul. Timiryazeva 16, Irkutsk 664003, Russian Federation)

² Irkutsk State Medical Academy of Postgraduate Education –

Branch Campus of the Russian Medical Academy of Continuing Professional Education
(Yubileyniy 100, Irkutsk 664049, Russian Federation)

³ Irkutsk Regional Clinical Hospital (Yubileyniy 100, Irkutsk 664049, Russian Federation)

⁴ Irkutsk Regional Bureau of Morbid Anatomy (Yubileyniy 100, Irkutsk 664049, Russian Federation)

⁵ Irkutsk State Medical University (ul. Krasnogo Vosstaniya 1, Irkutsk 664003, Russian Federation)

Background. Polycystic ovary syndrome is the most common endocrine disease in women, affecting various aspects of health. The results of several studies indicate an increased prevalence of hyperplasia or endometrial cancer in women with PCOS, but there are no clinical recommendations on the need for assessing the endometrial condition in PCOS and approaches to predictions.

Aim: to determine the frequency and structure of endometrial pathology among reproductive-aged patients with PCOS. *Materials and methods.* In a cross-sectional survey, we examined 1200 women who are subject to annual preventive examination. The research period was May – December 2017. The diagnosis of PCOS was made according to the consensus criteria adopted in May 2003 in Rotterdam. Participants signed informed consent for the survey.

Results. We found 102 women with a verified diagnosis of PCOS. 56 of them completed their participation in the study; the median age was 32.19 ± 5.67 years. All patients underwent a biopsy of the endometrium with immunohistochemical examination. Features of the structure of the endometrium: a normal endometrial characteristic in 24 women (42.9 %), chronic endometritis – 18 specimens (58.1 %), abnormal hypoplastic endometrium – 6 (19.4 %), simple endometrial hyperplasia – 1 (3.2 %), adenocarcinoma – 1 (3.2 %), proliferative endometrium with disorders – 7 (22.6 %).

Conclusions. In the examined women with PCOS there was a high incidence of histologically confirmed endometrial pathology, in the structure of which chronic endometritis predominates. The foregoing necessitates new research and development of clinical protocols for the timely detection of endometrial pathology in PCOS.

Key words: polycystic ovary syndrome, endometrium, chronic endometritis, endometrial hyperplasia, endometrial cancer

For citation: Sharifulin E.M., Lazareva L.M., Kanya O.V., Stefanenkova A.A., Belykh D.V., Suturina L.V. Endometrial morphology in women of reproductive age with PCOS. Acta biomedica scientifica, 3 (3), 136-142, DOI 10.29413/ABS.2018-3.3.21.

Введение

Синдром поликистозных яичников (СПКЯ) является распространённым нейроэндокринным синдромом у женщин, частота которого зависит от используемых критериев диагностики, особенностей популяционной выборки и варьирует от 6–10 до 15 %. СПКЯ оказывает существенное влияние на различные аспекты здоровья и качество жизни женщин репродуктивного возраста [2, 7, 8]. Ряд исследований предполагают, что эндометрий у женщин с СПКЯ отличается от нормального эндометрия морфологически и функционально [4], с чем связаны проблемы бесплодия у этих пациенток и более высокая частота самопроизвольных выкидышей [6], хотя имеющиеся данные противоречивы [10]. СПКЯ показан как независимый фактор риска рака эндометрия (РЭ), а высокая частота ожирения у данной категории женщин ещё более увеличивает данный риск. Schouten L. et al. (2004) показали, что ожирение повышает риск развития рака эндометрия в 4,5 раза, а сидячий образ жизни – на 46 % [3, 5, 10, 11]. РЭ у женщин с СПКЯ занимает у данной группы пациенток 1-е место в структуре всех гинекологических злокачественных новообразований [5, 11], хотя степень риска рака эндометрия и его клинические особенности у женщин с СПКЯ до сих пор дискутируются [1, 3, 5, 9].

В связи со стёртой клиникой РЭ и отсутствием настороженности существует вероятность ошибок при диагностике гиперплазии эндометрия и рака эндометрия у женщин молодого возраста с СПКЯ; так возможна субъективная интерпретация связанных с РЭ нарушений менструального цикла как клиники олигоановуляции, характерной для женщин с СПКЯ. Данный факт свидетельствует о необходимости дальнейших исследований и разработки стандартизированных подходов, которые позволили бы выявить специфические эндометриальные маркеры

патологии эндометрия у женщин с СПКЯ с целью ранней объективной диагностики и прогнозирования данных изменений слизистой оболочки матки. Все вышеизложенное обуславливает необходимость новых исследований и разработки клинических протоколов.

ЦЕЛЬ РАБОТЫ

Определить частоту и структуру патологии эндометрия у женщин репродуктивного возраста с СПКЯ.

МАТЕРИАЛЫ И МЕТОДЫ

В ходе кросс-секционного исследования обследовано 1200 женщин в возрасте 18–45 лет, подлежащих ежегодному профилактическому осмотру по месту работы, проживающих в г. Иркутск, Улан-Удэ и в пос. Бохан Иркутской области (неселективная популяционная выборка). Подсчёт мощности и объёма выборки произведён с использованием интерактивной программы «PS: Power and Sample Size Calculation» версии 3.1.2 (Vanderbilt University, США, 2014). Среди обследованных женщин выделена группа пациенток с верифицированным диагнозом СПКЯ. Диагноз СПКЯ был поставлен согласно критериям ESHRE/ASRM (Роттердам, 2003). Обследование проводилось на базе ФГБНУ «Научный центр проблем здоровья семьи и репродукции человека». Период проведения исследования: май – декабрь 2017 г. В работе с пациентками соблюдены этические принципы, предъявляемые Хельсинской Декларацией Всемирной медицинской ассоциации (1964, 2000, 2012 ред.). Все исследования были одобрены локальным этическим комитетом. Все участницы подписали информированное согласие на исследование. Разработаны критерии включения и исключения в исследование.

В рамках исследования женщинам были проведены:

1) анкетирование с последующим вводом данных исследования в информационную систему REDCap, которая развёрнута на сервере ФГБНУ НЦ ПЗСРЧ;

2) общий осмотр: измерение антропометрических данных, оценка наличия или отсутствия гирсутизма с использованием шкалы Ферримана – Галлвея);

3) гинекологическое бимануальное исследование с исследованием PAP-мазков;

4) УЗИ гинекологическое, трансвагинальное;

5) пайпель-биопсия эндометрия с иммуногистохимическим исследованием рецепторов эстрогенов, прогестерона и CD138 с использованием стандартных наборов антител «Дако» (Дания);

6) лабораторное исследование с целью и исключения других заболеваний со сходной симптоматикой СПКЯ.

Среди обследованных в ходе кросс-секционного исследования нами выявлено 102 женщины репродуктивного возраста с верифицированным диагнозом СПКЯ. Женщинам было предложено пройти обследование, включающее пайпель-биопсию эндометрия. Из них 38 женщин не включены в исследование в связи с несоответствием критериям включения или отказом в участии. 64 женщины дали информированное

согласие на участие в исследовании (в том числе на проведение пайпель-биопсии эндометрия) и соответствовали критериям включения, из них 56 женщин завершили участие в исследовании согласно протоколу, 8 – выбыли из исследования в связи с нежеланием продолжать участие (рис. 1).

РЕЗУЛЬТАТЫ И ОБСУЖДЕНИЕ

Обследовано 56 женщин с СПКЯ в возрасте $32,19 \pm 5,67$ года. Индекс массы тела обследованных составил $24,2 \pm 4,2$ кг/м². Всем пациенткам произведена пайпель-биопсия эндометрия. Исследование проводилось на 8–10-е дни менструального цикла. У 15 женщин (26,78 %) наблюдалась клиника олигоановуляции, в данной группе забор материала производился дважды (на фоне задержки и после приёма дидрогестерона по схеме), и эндометрий оценивался в цикле после приёма дидрогестерона. В случае отказа пациентки от проведения второй пайпель-биопсии эндометрия (6 женщин) эндометрий оценивался на фоне задержки.

Нормальная характеристика эндометрия обнаружена у 24 женщин (42,9 % случаев), из них у 23 (95,8 %) – эндометрий пролиферативного типа, у 1

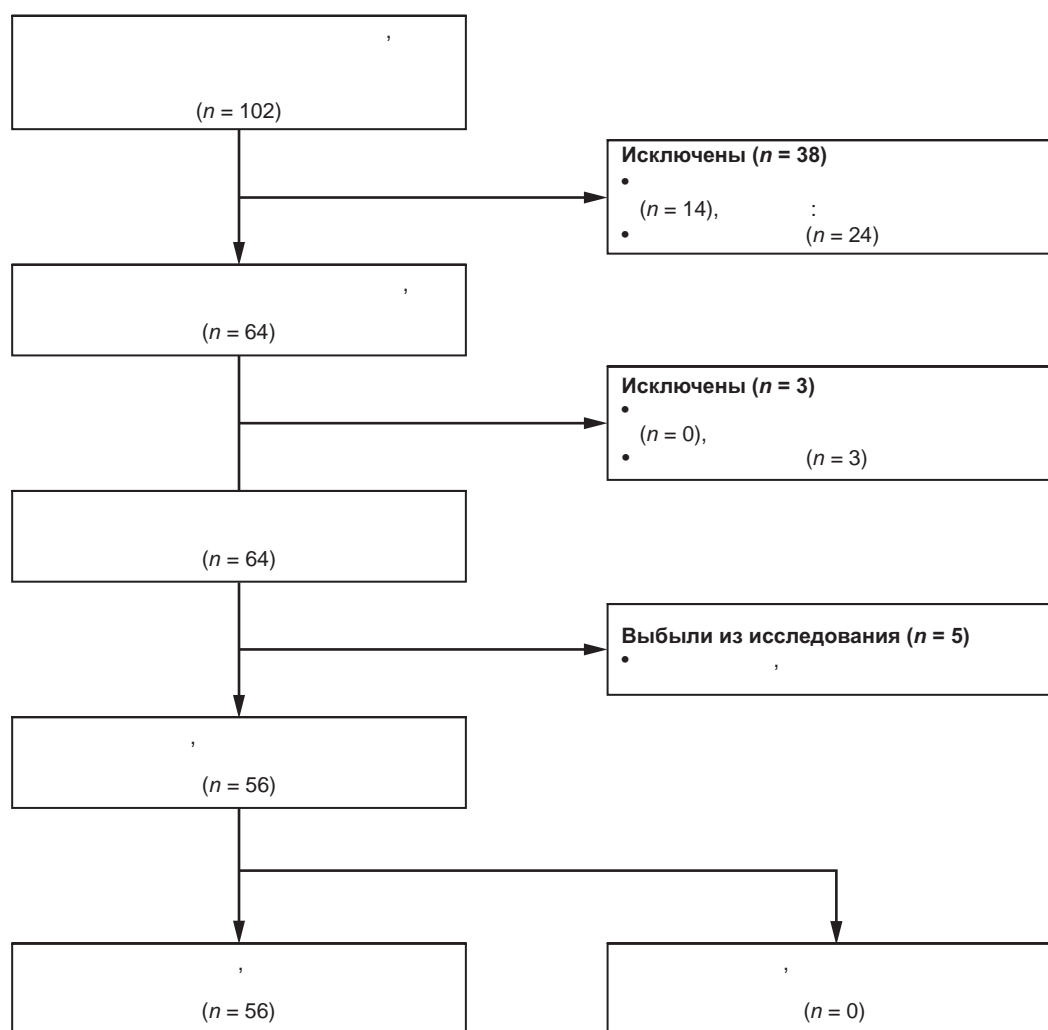


Рис. 1. Диаграмма движения пациенток с СПКЯ.

Fig. 1. Patients flow diagram.

(4,2 %) – секреторного типа. Патология эндометрия выявлена у 31 пациентки (55,4 % случаев), недостаточно материала было у 1 женщины (1,8 %). В структуре патологии эндометрия у пациенток с СПКЯ наиболее часто выявлялся хронический эндометрит – 18 женщин (58,1 % случаев) (рис. 2).

Пролиферативный эндометрий с нарушениями (ановуляторный эндометрий) обнаружен у 7 женщин (22,6 %). Аномальный гипопластический эндометрий выявлен у 6 пациенток (19,4 %). Простая гиперплазия эндометрия установлена у 1 пациентки (3,2 %) (рис. 3). В биоптате эндометрия 1 пациентки идентифицирована аденокарцинома (3,2 %) (рис. 4). В двух образцах пайпель-биоптата обнаружена сочетанная патология эндометрия (в одном случае простая гиперплазия эндометрия с хроническим эндометритом, в другом – аномальный гипопластический эндометрий с хроническим эндометритом). У женщин с СПКЯ выявлены следующие признаки хронического эндометрита (рис. 5): плазматические клетки CD138 – 18 (100 % случаев), лимфоидная инфильтрация – 17 (94,4 %), склероз сосудов – 4 (22,2 %),

склероз стромы – 9 (50,0 %), лимфоидные фолликулы – 5 (27,8 %) (рис. 6).

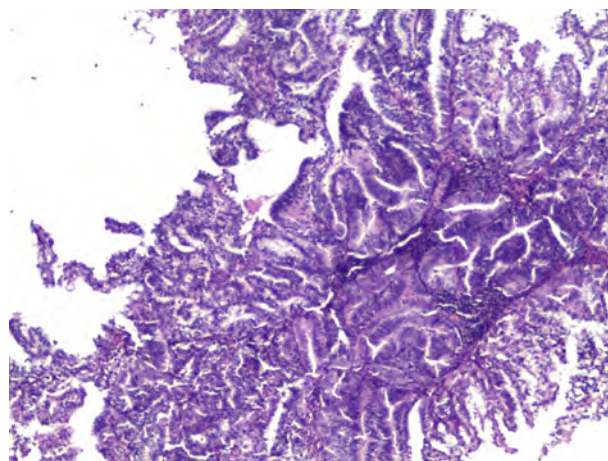


Рис. 4. Аденокарцинома эндометрия. Окраска гематоксилином и эозином, ×400.

Fig. 4. Endometrial adenocarcinoma. Hematoxylin and eosin staining, ×400.

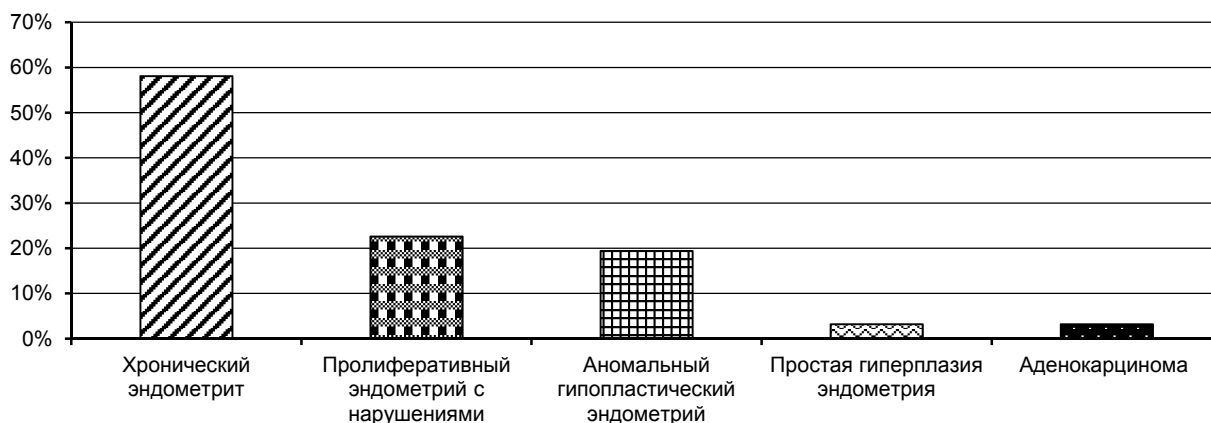


Рис. 2. Структура патологии эндометрия у женщин репродуктивного возраста с СПКЯ.

Fig. 2. Structure of endometrial pathology in women of reproductive age with PCOS.

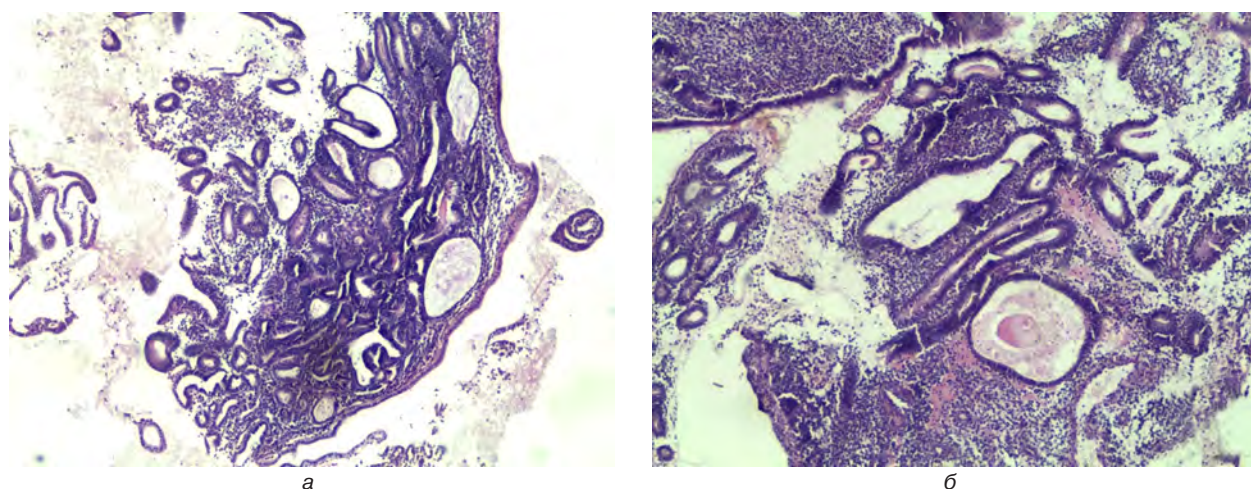


Рис. 3. Простая гиперплазия эндометрия. а – окраска гематоксилином и эозином, ×400, б – окраска гематоксилином и эозином, ×1000.

Fig. 3. Simple endometrial hyperplasia. a – hematoxylin and eosin staining, ×400, б – hematoxylin and eosin staining, ×1000.

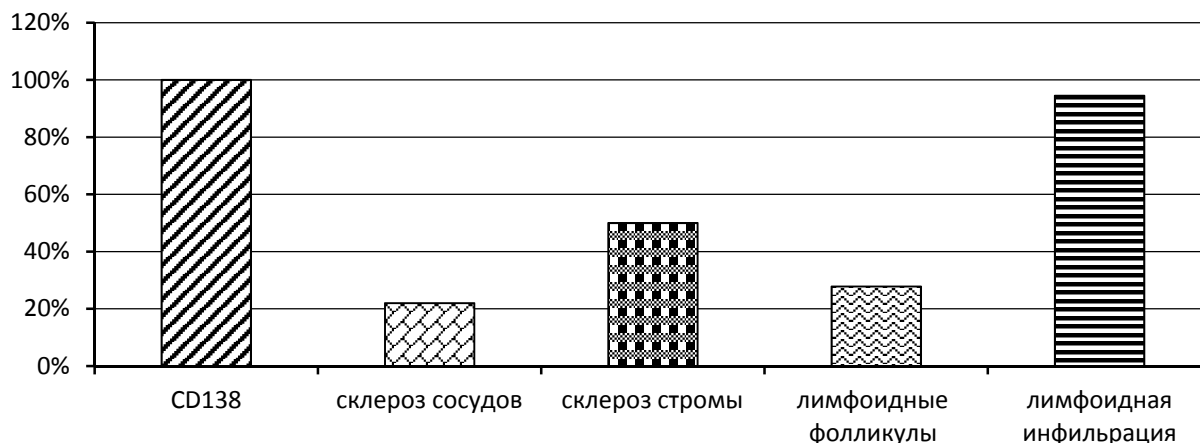


Рис. 5. Характеристика хронического эндометрита у женщин с СПКЯ.

Fig. 5. Feature of chronic endometritis in women with PCOS.

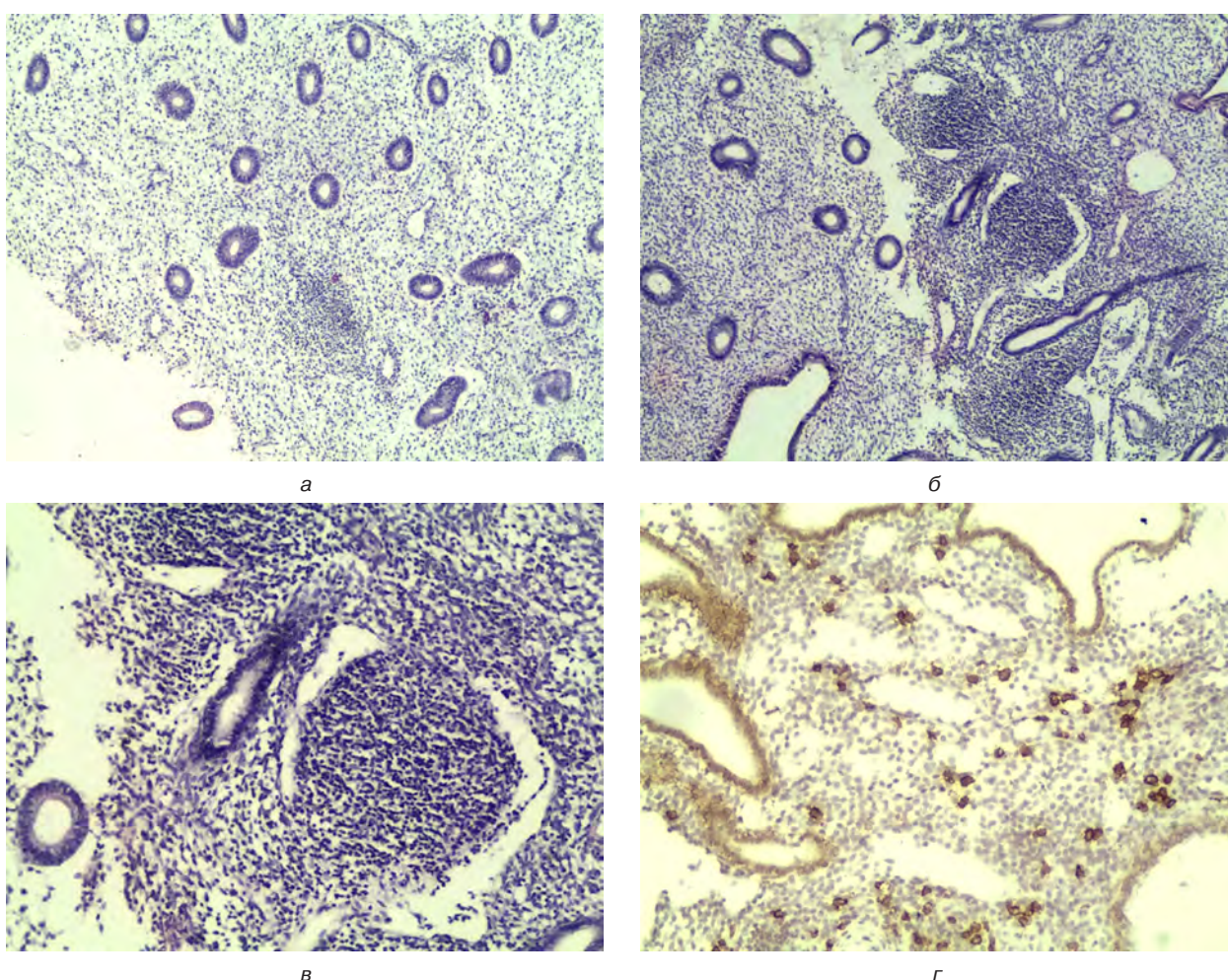


Рис. 6. Хронический эндометрит. Эндометрий фазы пролиферации с очаговой лимфоидной инфильтрацией с формированием лимфоидных фолликулов. а, б – окраска гематоксилином и эозином, $\times 400$, в – окраска гематоксилином и эозином, $\times 1000$. г – пролиферация плазматических клеток. Иммуногистохимическая реакция на CD138, $\times 1000$.

Fig. 6. Chronic endometritis. Proliferative endometrium is focally infiltrated with lymphoid cells with formation lymphoid aggregates. а, б – hematoxylin and eosin staining, $\times 400$, в – hematoxylin and eosin staining, $\times 1000$; г – proliferation of plasma cells. Immunostaining for CD138, $\times 1000$.

При иммуногистохимическом исследовании экспрессия ядерных рецепторов к эстрогену и прогестерону при хроническом эндометрите являлась максимальной в среднюю стадию фазы пролифера-

ции. Результаты иммуногистохимического исследования при хроническом эндометрите представлены в таблице 1.

Таблица 1
Выраженность экспрессии эндометриальных рецепторов эстрогена и прогестерона в строме и эпителии при хроническом эндометрите
Table 1
Expression of endometrial receptors of estrogen and progesterone in stroma and epithelium in chronic endometrium

Рецепторы	Степень экспрессии	Эндометрий с признаками хронического эндометрита (n = 18), n (%)	
		Строма	Эпителий
Рецепторы эстрогена	выраженная	10 (55,55 %)	11 (61,11 %)
	умеренная	8 (44,4 %)	7 (38,8 %)
	низкая	0 (0 %)	0 (0 %)
	отсутствует	0 (0 %)	0 (0 %)
Рецепторы прогестерона	выраженная	17 (94,4 %)	17 (94,4 %)
	умеренная	1 (5,55 %)	1 (5,55 %)
	низкая	0 (0 %)	0 (0 %)
	отсутствует	0 (0 %)	0 (0 %)

Пролиферативный эндометрий с нарушениями (или ановуляторный эндометрий) выставлен на основании следующих признаков: наличие желёз пролиферативного типа с митотической активностью и беспорядочно расположенные кистозно изменённые железы, псевдомногорядность расположения ядер, трубная метаплазия эпителия, строма обильная, клеточная. В биоптате эндометрия пациентки с идентифицированной аденокарциномой наблюдалась экспрессия рецепторов эстрогена на единичных опухолевых клетках с одновременным отсутствием на них экспрессии рецепторов прогестерона. Пациентка направлена для дальнейшего лечения в областной онкологический диспансер.


ЗАКЛЮЧЕНИЕ


У обследованных женщин с СПКЯ отмечается высокая частота гистологически подтверждённой патологии эндометрия, в структуре которой наиболее часто выявляется хронический эндометрит. Всё вышеизложенное обуславливает необходимость новых исследований и разработки клинических протоколов для своевременного выявления патологии эндометрия при СПКЯ.


Конфликты интересов


Авторы данной статьи сообщают об отсутствии конфликта интересов.

Сведения об авторах
Information about the author

Шарифулин Эльдар Махарамович – аспирант, ФГБНУ «Научный центр проблем здоровья семьи и репродукции человека»; акушер-гинеколог гинекологического отделения, ГБУЗ «Иркутская ордена «Знак Почёта» областная клиническая больница» (664003, г. Иркутск, ул. Тимирязева, 16, тел. 8 (3952) 20-76-36; e-mail: sharifulja@mail.ru)  <http://orcid.org/0000-0002-7245-9289>


Sharifulin Eldar Makharamovich – Postgraduate, Scientific Centre for Family Health and Human Reproduction Problems; Gynecologist at the Gynecological Department, Irkutsk Regional Clinical Hospital (664003, Irkutsk, ul. Timiryazeva, 16; tel. (3952) 20-76-36; e-mail: sharifulja@mail.ru)  <http://orcid.org/0000-0002-7245-9289>


Лазарева Людмила Михайловна – кандидат медицинских наук, научный сотрудник лаборатории гинекологической эндокринологии, ФГБНУ «Научный центр проблем здоровья семьи и репродукции человека» (e-mail: lirken_@mail.ru)  <http://orcid.org/0000-0002-7662-8529>

Lazareva Lyudmila Mikhailovna – Candidate of Medical Sciences, Research Officer at the Laboratory of Gynecological Endocrinology, Scientific Centre for Family Health and Human Reproduction Problems (e-mail: lirken_@mail.ru)  <http://orcid.org/0000-0002-7662-8529>


ЛИТЕРАТУРА
REFERENCES


1. Balen A. (2001). Polycystic ovary syndrome and cancer. *Hum Reprod Update*, 7 (6), 522-525.
2. Christian RC, Dumesic DA, Behrenbeck T, Obergl AL, Sheedy PF 2nd, Fitzpatrick LA. (2003). Prevalence and predictors of coronary artery calcification in women with polycystic ovary syndrome. *J Clin Endocrinol Metab*, 88 (6), 2562-2568.
3. Fearnley EJ, Marquart L, Spurdle AB, Weinstein P, Webb PM. (2010). Polycystic ovary syndrome increases the risk of endometrial cancer in women aged less than 50 years: an Australian case-control study. *Cancer Causes Control*, 21 (12), 2303-2308.
4. Giudice LC. (2006). Endometrium in PCOS: implantation and predisposition to endocrine CA. *Best Pract Res Clin Endocrinol Metab*, 20 (2), 235-244.
5. Gottschau M, Kjaer SK, Jensen A, Munk C, Mellemkjaer L. (2015). Risk of cancer among women with polycystic ovary syndrome: a Danish cohort study. *Gynecol Oncol*, 136 (1), 99-103.
6. Homburg R, Levy T, Berkovitz D, Farchi J, Feldberg D, Ashkenazi J, Ben-Rafael Z. (1993). Gonadotropin-releasing hormone agonist reduces the miscarriage rate for pregnancies achieved in women with polycystic ovarian syndrome. *Fertil Steril*, 59 (3), 527-531.
7. Lizneva D, Kirubakaran R, Mykhalchenko K, Suturina L, Chernukha G, Diamond MP, Azziz R. (2016). Phenotypes and body mass in women with polycystic ovary syndrome identified in referral versus unselected populations: systematic review and metaanalysis. *Fertil Steril*, 106 (06), 1510-1520
8. Lizneva D, Suturina L, Walker W, Brakta S, Gavrilova-Jordan L, Azziz R. (2016). Criteria, prevalence, and phenotypes of polycystic ovary syndrome. *Fertil Steril*, 106 (01), 6-15.
9. Navaratnarajah R, Pillay OC, Hardiman P. (2008). Polycystic ovary syndrome and endometrial cancer. *Semin Reprod Med*, 26 (1), 62-71.
10. Palomba S, Falbo A, Russo T, Tolino A, Orio F, Zullo F. (2010). Pregnancy in women with polycystic ovary syndrome: the effect of different phenotypes and features on obstetric and neonatal outcomes. *Fertil Steril*, 94 (5), 1805-1811.
11. Schouten LJ, Goldbohm RA, van den Brandt PA. (2004). Anthropometry, physical activity, and endometrial cancer risk: results from the Netherlands Cohort Study. *J Natl Cancer Inst*, 96 (21), 1635-1638.

Каня Олег Витославович – кандидат медицинских наук, заведующий патологоанатомическим отделением, ГБУЗ «Иркутское областное патологоанатомическое бюро» (664049, г. Иркутск, Юбилейный, 100; тел. (3952) 46-12-26; e-mail: ole1587@yandex.ru)  <http://orcid.org/0000-0002-9279-9475>


Kanya Oleg Vitoslavovich – Candidate of Medical Sciences, Pathologist, Head of the Pathoanatomical Department, Irkutsk Regional Bureau of Morbid Anatomy (664079, Irkutsk, Yubileyniy, 100; tel. (3952) 46-12-26; e-mail: ole1587@yandex.ru)  <http://orcid.org/0000-0002-9279-9475>


Стефаненкова Алена Александровна – врач-патологоанатом патологоанатомического отделения, ГБУЗ «Иркутское областное патологоанатомическое бюро» (e-mail: stefaly@yandex.ru)  <http://orcid.org/0000-0001-8360-5571>

Stefanenkova Alena Aleksandrovna – Pathologist at the Pathological Department, Irkutsk Regional Bureau of Morbid Anatomy (e-mail: stefaly@yandex.ru)  <http://orcid.org/0000-0001-8360-5571>

Белых Диана Владимировна – врач-патологоанатом патологоанатомического отделения, ГБУЗ «Иркутское областное патологоанатомическое бюро»; старший преподаватель кафедры патологической анатомии, ФГБОУ ВО «Иркутский государственный медицинский университет» Минздрава России (664003, г. Иркутск, ул. Красного Восстания, 1; e-mail: d-kosenkova@yandex.ru)  <http://orcid.org/0000-0002-6107-9723>

Belykh Diana Vladimirovna – Pathologist at the Pathological Department, Irkutsk Regional Bureau of Morbid Anatomy; Senior Lecturer at the Department of Pathological Anatomy, Irkutsk State Medical University (664003, Irkutsk, ul. Krasnogo Vosstaniya, 1; e-mail: d-kosenkova@yandex.ru)  <http://orcid.org/0000-0002-6107-9723>

Сутурина Лариса Викторовна – доктор медицинских наук, профессор, руководитель отдела охраны репродуктивного здоровья, ФГБНУ «Научный центр проблем здоровья семьи и репродукции человека»; профессор кафедры гинекологии, Иркутская государственная медицинская академия последипломного образования – филиал ФГБОУ ДПО «Российская медицинская академия непрерывного профессионального образования» Минздрава России (e-mail: lsuturina@mail.ru)  <http://orcid.org/0000-0002-6271-7803>

Suturina Larisa Viktorovna – Doctor of Medical Sciences, Professor, Head of Reproductive Health Protection Department, Scientific Centre for Family Health and Human Reproduction Problems; Professor at the Department of Gynecology, Irkutsk State Medical Academy of Postgraduate Education – Branch Campus of the Russian Medical Academy of Continuing Professional Education (e-mail: lsuturina@mail.ru)  <http://orcid.org/0000-0002-6271-7803>