МИКРОБИОЛОГИЯ И ВИРУСОЛОГИЯ
MICROBIOLOGY AND VIROLOGY

DOI: 10.29413/ABS.2021-6.1.7

Изменения в органах экспериментальных животных в динамике инфекционного процесса, вызванного *Bacillus anthracis* с разным плазмидным профилем

Дубровина В.И., Старовойтова Т.П., Витязева С.А., Кравец Е.В., Иванова Т.А., Пятидесятникова А.Б., Юрьева О.В., Брюхова Д.Д., Балахонов С.В.

ФКУЗ Иркутский научно-исследовательский противочумный институт Роспотребнадзора
(664047, г. Иркутск, ул. Трилиссера, 78, Россия)

Автор, ответственный за переписку: Дубровина Валентина Ивановна, e-mail: dubrovina-valya@mail.ru

Резюме

Обоснование. Актуальным направлением является изучение анатомических и гистологических изменений, вызванных возбудителем сибирской язвы с разным плазмидным профилем. Было установлено, что штаммы Bacillus anthracis с однотипным набором плазмид и одинаковыми морфологическими, серологическими и культуральными свойствами порой обладают различной патогенностью.

Цель исследования: *сравнительный анализ анатомических и гистологических изменений в органах экспериментальных животных в динамике инфекционного процесса, вызванного B. anthracis с разным плазмидным профилем.-*

Методы. *В качестве объекта исследования использовали четыре штамма: B. anthracis И-275 (pXO1⁻/pXO2⁻), B. anthracis И-323 (pXO1⁻/pXO2⁻), B. anthracis И-217 (pXO1⁺/pXO2⁻) и B. anthracis 34F$_2$ Stern (pXO1⁺/pXO2⁻). Исследование проводили на 260 сертифицированных беспородных белых мышах. Гистологический материал заливали в парафин, полутонкие срезы окрашивали гематоксилин-эозином, тионином и по Браше. Оценивали степень выраженности патологических изменений, наличие возбудителя в органах животных и пролиферацию плазматических клеток. Обнаруженные при вскрытии животного изменения и результаты гистологического исследования анатомического материала анализировали и обобщали. Микрофотосъёмку и количественный анализ плазматических клеток выполняли, используя пакет прикладных программ «Motic Images Plus 2.0». Статистическую обработку полученных данных проводили с помощью компьютерной программы «Статистика», версия 6 (Новосибирск) с использованием t-критерия Стьюдента с поправкой Бонферрони, статистически значимыми различия считали при уровне значимости p < 0,01.*

Результаты. Выявлены различия в анатомических и гистологических изменениях в органах и тканях белых мышей, заражённых B. anthracis с однотипным набором плазмид. Установлено, что у животных, заражённых бесплазмидными штаммами B. anthracis, пролиферация плазматических клеток заметно снижена по сравнению с животными, заражёнными одноплазмидными штаммами возбудителя сибирской язвы.

Заключение. *Полученные данные дают основания предположить, что выявленные анатомические и гистологические различия в органах экспериментальных животных могут быть связаны не только с плазмидным профилем исследованных штаммов, но и с особенностями их ферментативной активности, способности к адгезии и другими факторами. Таким образом, сибиреязвенные штаммы, имеющие одинаковые морфологические, серологические и культуральные свойства, порой обладают различной патогенностью. Отсутствие плазмид (pXO1⁻/pXO2⁻) у B. anthracis приводит к снижению или полной утрате вирулентности. Штаммы, утратившие вирулентность, утрачивают и иммуногенность, о чём свидетельствует соотношение плазматических клеток. Полученные нами результаты могут представлять интерес и указывают на необходимость дальнейших исследований в данном направлении.*

Ключевые слова: *сибирская язва, плазмиды, штаммы, патологические изменения, воспаление, дистрофия*

Для цитирования: Дубровина В.И., Старовойтова Т.П., Витязева С.А., Кравец Е.В., Иванова Т.А., Пятидесятникова А.Б., Юрьева О.В., Брюхова Д.Д., Балахонов С.В. Изменения в органах экспериментальных животных в динамике инфекционного процесса, вызванного *Bacillus anthracis* с разным плазмидным профилем. *Acta biomedica scientifica*. 2021; 6(1): 48-54. doi: 10.29413/ABS.2021-6.1.7.

Changes in the Organs of Experimental Animals in the Dynamics of the Infectious Process Caused by *Bacillus Anthracis* with Different Plasmid Profiles

Dubrovina V.I., Starovoytova T.P., Vityazeva S.A., Kravets E.V., Ivanova T.A., Pyatidesyatnikova A.B., Yurieva O.V., Bryukhova D.D., Balakhonov S.V.

Irkutsk Antiplague Research Institute of Siberia and Far East of Rospotrebnadzor
(Trilissera str. 78, Irkutsk 664047, Russian Federation)

Corresponding author: Valentina I. Dubrovina, e-mail: dubrovina-valya@mail.ru

Abstract

Background. *The current direction is the study of anatomical and histological changes caused by the causative agent of anthrax with a different plasmid profile. It was found that Bacillus anthracis strains with the same set of plasmids and the same morphological, serological and cultural properties sometimes have different pathogenicity.*

Aim of the study. *Comparative analysis of anatomical and histological changes in the organs of experimental animals in the dynamics of the infectious process caused by the pathogen B. anthracis with different genotypes.*

Methods. *Four strains were used as the study object: B. anthracis I-275 ($pCO1^-/pCO2^-$), B. anthracis I-323 ($pCO1^-/pCO2^-$), B. anthracis I-217 ($pCO1^+/pCO2^-$) and B. anthracis 34F$_2$ Stern ($pCO1^+/pCO2^-$). The study was conducted on 260 certified white mice. Histological material was embedded in paraffin, semi-thin sections were stained with hematoxylin-eosin, thionine, and according to Brachet. The severity of pathological changes, the presence of the pathogen, and the proliferation of plasma cells were evaluated. The changes detected during the autopsy of the animal and the results obtained during the histological examination of the anatomical material were analyzed and generalized. Microphotography and quantitative analysis of plasma cells were performed using the "Motic Images Plus 2.0" application software package. Statistical processing of the obtained data was performed using the computer program "Statistics", version 6 (Novosibirsk). The results were considered reliable if the probability of error was less than 0.05 ($p < 0.05$) in relation to the control.*

Results. *Differences in anatomical and histological changes in organs and tissues of white mice infected with B. anthracis with the same set of plasmids were revealed. It was found that in animals infected with non-plasmid strains of B. anthracis, the proliferation of plasma cells is significantly reduced compared to animals infected with single-plasmid strains of the anthrax pathogen.*

Conclusion. *The obtained data suggest that the revealed differences are related to the plasmid profile of the studied strains, but also to the peculiarities of their enzymatic activity, adhesion ability, and other factors. Thus, anthrax strains that have the same morphological, serological and cultural properties sometimes have different virulence. And also, anthrax strains that have lost virulence lose their immunogenicity, as evidenced by the ratio of plasma cells.*

Key words: *anthrax, strains, pathological changes, inflammation, dystrophy*

For citation: Dubrovina V.I., Starovoytova T.P., Vityazeva ***S.A.,*** Kravets E.V., Ivanova T.A., Pyatidesyatnikova A.B., Yurieva O.V., Bryukhova D.D., Balakhonov S.V. Changes in the Organs of Experimental Animals in the Dynamics of the Infectious Process Caused by *Bacillus Anthracis* with Different Plasmid Profiles. *Acta biomedica scientifica*. 2021; 6(1): 48-54. doi: 10.29413/ABS.2021-6.1.7.

ВВЕДЕНИЕ

Сибиреязвенный экзотоксин является важнейшим фактором, вызывающим комплекс местных и общих повреждений живых структур, при которых одной из ответных защитно-приспособительных реакций организма является воспаление. Воспаление происходит на структурно-функциональной единице соединительной ткани – гистионе [1, 2]. Данная единица состоит из микроциркуляторного русла и окружающей её соединительной ткани с различными клетками и нервными элементами. Механизм возникновения воспаления – митохондриально-зависимый, происходит из-за повреждения клеток, вследствие чего митохондриальные белки и мтДНК попадают в кровоток. В результате сложного комплекса сосудистых и клеточных реакций образуется многобелковый олигомерный комплекс – инфламмасома, отвечающий за активацию воспалительного ответа [3]. Процесс воспаления делят на три основных стадии. Альтерация (alteration) – повреждение клеток и тканей, которое характеризуется различными некротическими и некробиотическими процессами. Чаще всего оно встречается при инфекциях и интоксикациях в паренхиматозных органах. Экссудация (exudation) – сочетание гиперемии, отёка и инфильтрации тканей клеточными элементами за счёт выхода жидкости и клеток крови из сосудов в ткани и органы. В зависимости от характера экссудата выделяют следующие виды экссудативного воспаления: серозное, геморрагическое, фибринозное, гнойное, катаральное, смешанное. Третья стадия – пролиферация (proliferation) – завершающая фаза развития воспаления, обеспечивающая репаративную регенерацию тканей на месте очага альтерации. Характеризуется доминированием размножения фибробластов и разрастанием соединительной ткани, в результате чего и происходит восстановление целостности ткани (репарация) [4].

При инфекционном процессе, вызванном возбудителем *Bacillus anthracis*, как правило, возникает смешанное серозно-геморрагическое воспаление, при котором к экссудату примешивается большое количество эритроцитов. Это воспаление может развиваться на фоне серозного. Характеризуется оно обилием и преобладанием в экссудате водянистой, слегка мутноватой, бедной клеточными элементами и богатой белками (3–5 %), жидкости. Воспаление может возникать первично, как геморрагическое. При сибиреязвенном инфекционном процессе экссудат локализуется в полости сердечной сорочки, в брюшной полости, плевральной полости и в лёгких, что приводит к затруднённой работе органов. При геморрагическом воспалении образовавшийся экссудат представлен преимущественно эритроцитами. Механизм его развития связан с резким повышением проницаемости микрососудов, выраженным эритродиапедезом и сниженным лейкодиапедезом. Связано это с отрицательным хемотаксисом в отношении нейтрофилов [5]. При сибиреязвенном менингоэнцефалите и септицемии, благодаря большому содержанию эритроцитов в экссудате, патологические изменения напоминают кровоизлияния. При сибирской язве геморрагическое воспаление встречается в коже, в слизистой верхних дыхательных путей и желудочно-кишечного тракта, в лёгких, в лимфатических узлах, селезёнке и в других органах. Степень выраженности воспалительного процесса зависит от клеточных и гуморальных факторов, которые образуются в ответ на действие антигена [6], а также от характеристики самого возбудителя [7].

ЦЕЛЬ РАБОТЫ

Сравнить анатомические и гистологические изменения в органах экспериментальных животных в динамике инфекционного процесса, инфицированных *B. anthracis* с разным плазмидным профилем.

МАТЕРИАЛЫ И МЕТОДЫ

В качестве объекта исследования использовали четыре штамма *B. anthracis*, полученные из музея живых

культур Иркутского научно-исследовательского противочумного института. Два бесплазмидных штамма (pXO1⁻/pXO2⁻) *B. anthracis* И-275 ($ЛД_{50}$ – 1,5 × 10^4) и *B. anthracis* И-323 ($ЛД_{50}$ – 3,1 × 10^4) обладают атипичными культурально-морфологическими и молекулярно-генетическими свойствами. У штаммов *B. anthracis* И-217 ($ЛД_{50}$ – 1,2 × 10^4) и *B. anthracis* $34F_2$ Stern ($ЛД_{50}$ – 3,1 × 10^3) отсутствуют гены плазмиды pX02 (pXO1⁺/pXO2⁻), в связи с чем они не способны синтезировать капсулу, но по остальным культурально-морфологическим свойствам являются типичными [8].

Исследование проводили на 260 сертифицированных беспородных белых мышах (НПО «Вектор») обоих полов, массой от 18 до 20 г, стандартных по условиям содержания. Животные были разделены на четыре опытных (по 60 особей) и контрольную (20 особей) группы. Белых мышей опытных групп инфицировали спорами культур *B. anthracis* однократно подкожно в область правого бедра в объёме 0,5 мл в дозе 1 $ЛД_{50}$. Контрольной группе животных вводили в том же объёме изотонический раствор хлорида натрия pH 7,2. Наблюдение за животными вели в течение 21 суток.

Мышей выводили из эксперимента под наркозом на 3-и, 7-е, 14-е и 21-е сутки с момента заражения. Работа с животными проводилась в соответствии Директивой 2010/63/EU Европейского парламента и Совета Европейского Союза от 22 сентября 2010 г. по охране животных, используемых в научных целях, а также с «Правилами надлежащей лабораторной практики», утверждёнными приказом Министерства здравоохранения № 199н от 01.04.2016 г.

Анатомический материал для гистологического исследования (лимфатические узлы, селезёнка, тимус, лёгкие, сердце, печень) фиксировали в 12%-м водном растворе формалина pH 7,0–7,2, обезвоживали в спиртах с возрастающей концентрацией, заливали в парафин. Полученные полутонкие срезы окрашивали общепринятыми методиками: гематоксилином и эозином, тионином, плазматические клетки выявляли по Браше [8]. Изменения, обнаруженные при вскрытии животного, и результаты, полученные при гистологическом исследовании анатомического материала, анализировались и обобщались. Автоматический анализ изображения производили с помощью светового микроскопа «Zeiss» (Германия) с видеокамерой «Axiocam Icc3» с разрешением 2080 × 1540 = 3,3 Мпикс и компьютерной программы «Motic Images Plus» (версия 2), при увеличении окуляра 10, объектива – 10, 20, 40 и 100. Подсчёт числа плазматических клеток проводили с помощью программы «ВидеоТест-Морфология», версия 4 (Санкт-Петербург).

Статистическую обработку полученных данных проводили с помощью компьютерной программы «Statistica», версия 6 (Новосибирск) с использованием t-критерия Стьюдента с поправкой Бонферрони, различия считали статистически значимыми при $p < 0,01$.

РЕЗУЛЬТАТЫ И ОБСУЖДЕНИЕ

Сравнивая анатомические изменения у животных, заражённых возбудителем *B. anthracis* с разным плазмидным составом, отмечаются существенные различия в патоморфологических изменениях органов и тканей экспериментальных животных. Так, у белых мышей, заражённых *B. anthracis* И-323, изменений, характерных для сибиреязвенной инфекции или иных патологоанатомических особенностей, не выявлено, за исключением признаков весьма умеренной дистрофии печени. При этом у 16 % животных, заражённых так же бесплазмидным штаммом *B. anthracis* И-275, в течение 7 суток наблюдалось развитие инфекционного процесса, клинические и морфологические проявления которого указывали на сибиреязвенную инфекцию. В месте введения микробной взвеси (внутренняя поверхность правого бедра) отмечался резкий отёк клетчатки с захватом паховой области и брюшной стенки, ткань гиперемирована, уплотнена, что характерно для сибиреязвенной инфекции. Регионарный лимфатический узел (правый паховый) гиперемирован, но не увеличен в размере, плотный. У остальных животных изменения носили менее выраженный характер или отсутствовали. Патоморфологическая картина исследуемых органов у 50 % белых мышей этой группы соответствовала изменениям, которые выявлялись у животных, заражённых моноплазмидным штаммом *B. anthracis* $34F_2$ Stern.

У большинства белых мышей, заражённых *B. anthracis* $34F_2$ Stern, *с 3-х по 14-е сутки исследования* в подкожной клетчатке и мышцах места введения культуры отмечались участки гиперемии и инъекция сосудов. У 40 % животных имело место незначительное увеличение, уплотнение и полнокровие регионарного лимфатического узла. Отдалённые лимфатические узлы были не изменены. В лёгких наблюдались мелкоочаговые кровоизлияния под плеврой. В печени и почках – заметно выраженная дистрофия. Селезёнка у большинства животных была увеличена в размерах, полнокровна. У 10 % животных, взятых в опыт, отмечалось незначительное увеличение сердца с признаками дистрофии и неравномерного полнокровия. К 21-м суткам исследований данные изменения нивелировались.

Наиболее заметные изменения при вскрытии регистрировались у белых мышей при инокуляции штамма *B. anthracis* И-275. У 20 % животных в месте введения микробной взвеси при вскрытии на 3-и и 7-е сутки исследований отмечался отёк подкожной клетчатки, в отдельных случаях с захватом паховой области и брюшной стенки, венозное полнокровие. Регионарный лимфатический узел у 50 % животных был несколько увеличен, спаян с отёчной подкожной клетчаткой, гиперемирован. В лёгких у большинства белых мышей на 3-и и 14-е сутки исследования наблюдалось неравномерное полнокровие с мелкоточечными кровоизлияниями. Селезёнка с 3-х по 14-е сутки у 80 % животных увеличена и полнокровна. Почки, печень и сердце более чем у 50 % животных полнокровны, с признаками дистрофии, надпочечники увеличены. Все эти изменения указывают на разную степень проявления инфекционного процесса, даже у животных, инфицированных *B. anthracis* с однотипным набором плазмид.

Оценивая микроскопические изменения, установлено, что у белых мышей, заражённых *B. anthracis* И-323, каких-либо выраженных изменений, кроме смешанной дистрофии в печени, не выявлено.

У животных, заражённых *B. anthracis* И-275 и *B. anthracis* $34F_2$ Stern, выявленные изменения носили однотипный характер и проявлялись у большинства в виде зернистой и реже – вакуольной дистрофии гепатоцитов (рис. 1а), замедленного тока крови в сосудах микроциркуляторного русла (рис. 1б) и клеточной пролиферации в печени (рис. 1в).

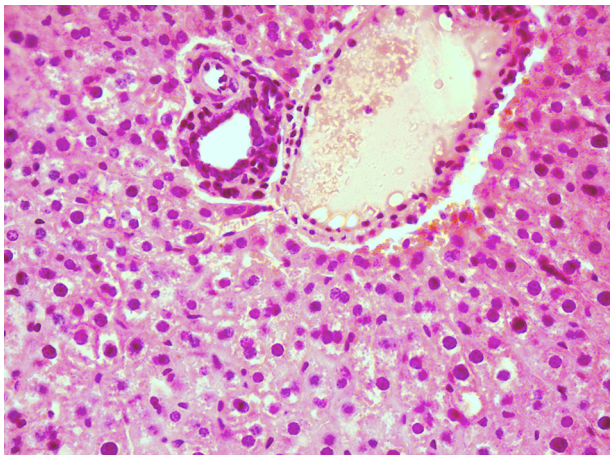

а

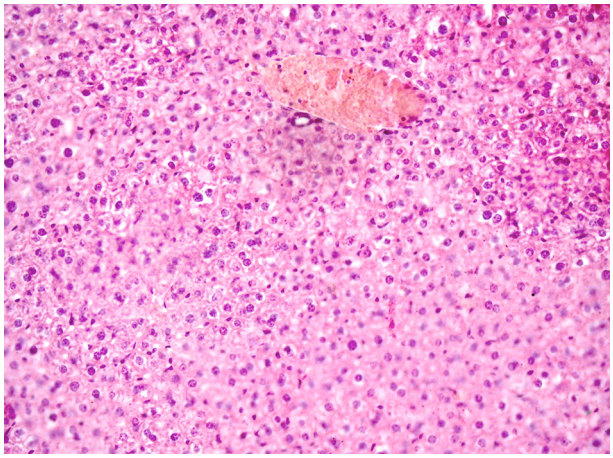

б

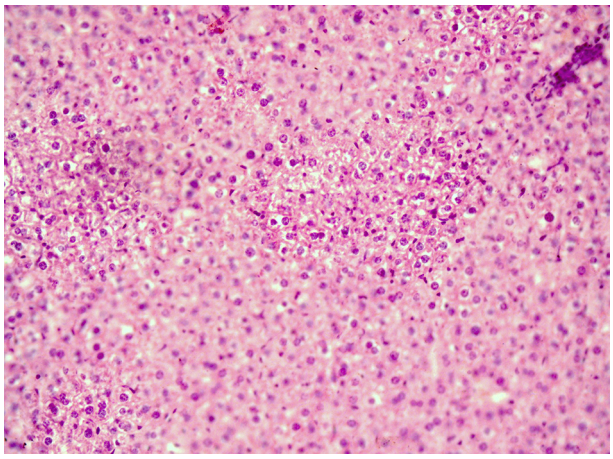

в

Рис. 1. Печень белой мыши, заражённой *B. anthracis* И-275 (7-е сутки): а – дистрофия; б – стаз; в – клеточная пролиферация. Окраска – гематоксилин и эозин. Увеличение окуляра – 10, увеличение объектива – 10

Fig. 1. Liver of a white mouse infected with *B.* anthracis I-275 (day 7): a – dystrophy; б – stasis; в – cell proliferation. Stained with hematoxylin and eosin. Ocular magnification – 10, objective magnification – 10

В лёгких – расширение, полнокровие вен и межальвеолярных капилляров. У белых мышей, заражённых *B. anthracis* $34F_2$ Stern, в лёгких на 3–7-е сутки исследования имеет место небольшая лимфоцитарная инфильтрация стромы межальвеолярных перегородок (рис. 2а), стаз в мелких сосудах органа (рис. 2б) и незначительная эмфизема.

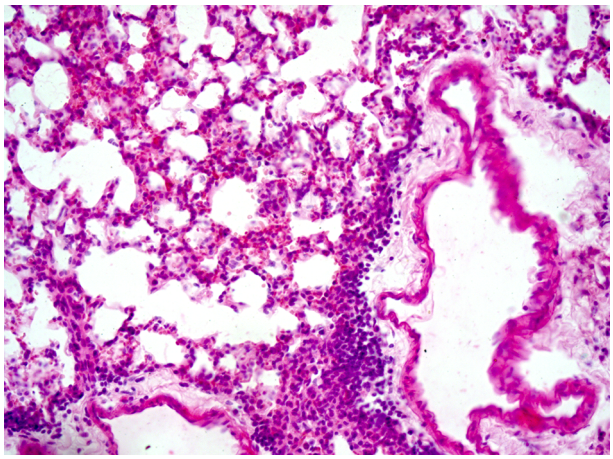

а

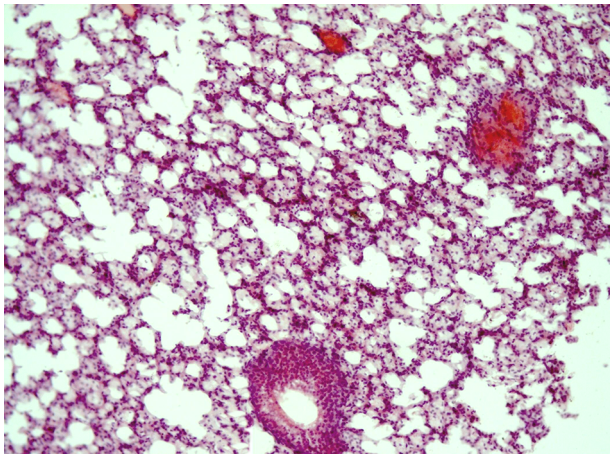

б

Рис. 2. Лёгкое белой мыши, заражённой *B. anthracis* $34F_2$ Stern (7-е сутки): а – небольшая лимфоцитарная инфильтрация стромы межальвеолярных перегородок; б – стаз в мелких сосудах. Окраска – гематоксилин и эозин. Увеличение окуляра – 10, увеличение объектива – 20

Fig. 2. Lung of a white mouse infected with *B.* anthracis 34F2 Stern (day 7): a – small lymphocytic infiltration of the stroma of the interalveolar septa; б – stasis in small vessels. Stained with hematoxylin and eosin. Ocular magnification – 10, objective magnification – 20

У большинства животных отмечалось полнокровие селезёнки и преобладание доли белой пульпы над красной. В регионарном лимфатическом узле – расширение и полнокровие вен и капилляров.

Наиболее выраженные изменения на протяжении всего эксперимента наблюдались у животных, заражённых *B. anthracis* И-217. В месте введения микробной взвеси (3–7-е сутки) микроскопически имело место серозно-геморрагическое воспаление, расширение и полнокровие сосудов с клеточной инфильтрацией, набухание мышечных волокон, кровоизлияния. Среди элементов инфильтрации и в просвете сосудов – скопления микробов (рис. 3).

В регионарном лимфатическом узле на 3–7-е сутки исследования выявлялись скопления микробов, кровоизлияния с гомогенизацией эритроцитов, клеточная инфильтрация клетками лейкоцитарного ряда. У большинства животных – гиперплазия, у отдельных животных – редукция фолликул.

В печени наблюдалось полнокровие расширенных синусов, зернистость, вакуольная дистрофия гепатоцитов и пролиферация клеток. Следует заметить, что зернистая

паренхиматозная дистрофия печени является следствием нарушения белкового и водного обмена, вызванного многими факторами, в том числе и инфекционным процессом.

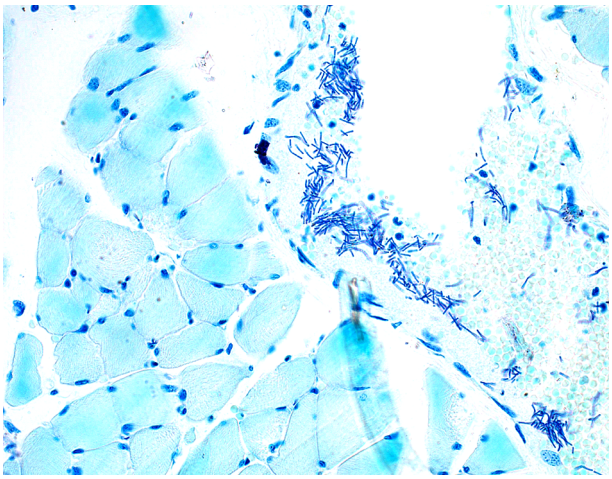

Рис. 3. Место введения микробной суспензии белой мыши, заражённой *B. anthracis* И-217 (3-и сутки). Расширение и полнокровие сосудов. В просвете сосудов – скопление микробов. Окраска – тионин. Увеличение окуляра – 10, увеличение объектива – 40

Fig. 3. Injection site of a white mouse infected with *B. anthracis* I-217 (day 3). Dilation and fullness of blood vessels. There is an accumulation of microbes in the lumen of the vessels. Thionin staining. Ocular magnification – 10, objective magnification – 40

В лёгких – полнокровие, существенное нарушение структуры альвеолярных стенок, серозно-десквамативная мелкоочаговая пневмония, незначительная эмфизема и периваскулярный отёк (рис. 4).

В сердце наблюдалось неравномерное полнокровие вен, стаз.

Следует заметить, что при заражении штаммами *B. anthracis* И-323 и *B. anthracis* 34F$_2$ Stern на протяжении всего опыта гибели животных не отмечалось. При инокуляции *B. anthracis* И-275 падёж составил 10 %, при *B. anthracis* И-217 – 35,5 % от числа всех животных, взятых в опыт. При этом, как видно из вышеизложенного, наиболее сильная воспалительная реакция отмечалась у животных, заражённых штаммом *B. anthracis* И-217, и выражалась повреждением ткани в виде дистрофических изменений (альтерация), сосудистой реакции (экссудация) и клеточной пролиферации. У белых мышей, заражённых возбудителем *B. anthracis* И-275, так же выявлялись подобные изменения, хоть и менее выраженные. Таким образом, можно считать, что даже при утрате сибиреязвенным микробом обеих плазмид, остаточная вирулентность сохраняется.

У животных, заражённых моноплазмидными штаммами, пролиферация антителообразующих клеток в селезёнке и регионарном лимфатическом узле значительно выше, чем у белых мышей, заражённых бесплазмидными штаммами. Так, наиболее выраженные многочисленные крупно- и мелкоочаговые скопления плазматических клеток наблюдались на 7-е сутки у животных, заражённых *B. anthracis* 34F$_2$ Stern. Установлено, что их количество увеличивается в селезёнке по сравнению с контролем в 19,6 раза (9,98 ± 0,43, в контроле – 0,51 ± 0,03), в мозговых тяжах регионарных лимфатических узлов – в 38,9 раза (18,68 ± 0,61, в контроле – 0,48 ± 0,02) (рис. 5).

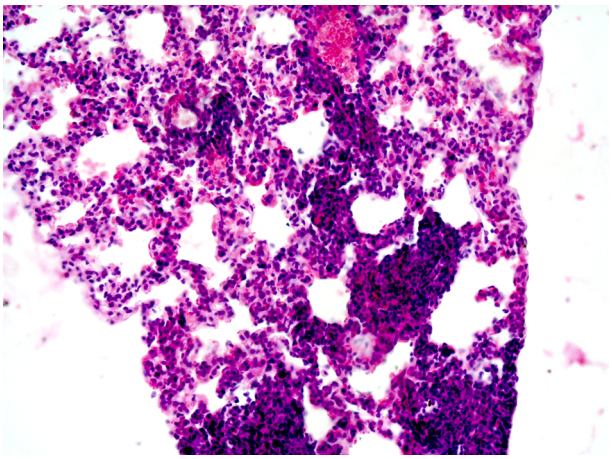

а

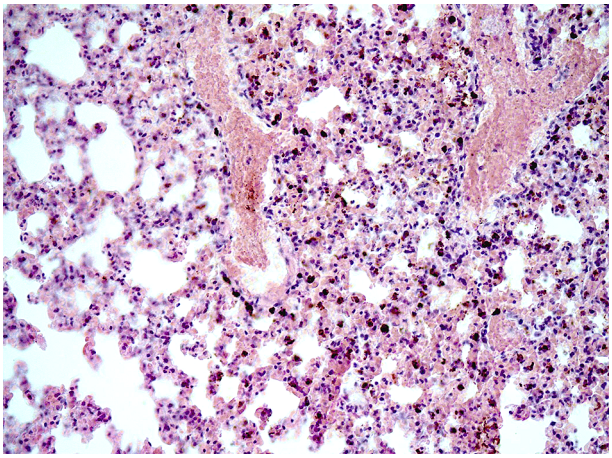

б

Рис. 4. Лёгкое белой мыши, заражённой *B. anthracis* И-217 (7-е сутки). а – серозно-десквамативная мелкоочаговая пневмония, полнокровие, стаз; б – полнокровие, лимфоцитарная пролиферация. Окраска – гематоксилин и эозин. Увеличение окуляра – 10, увеличение объектива – 20

Fig. 4. Lung of a white mouse infected with *B.* anthracis I-217 (day 7). a – serous desquamative small-focal pneumonia, full blood, stasis; б – plethora, lymphocytic proliferation. Stained with hematoxylin and eosin. Ocular magnification – 10, objective magnification – 20

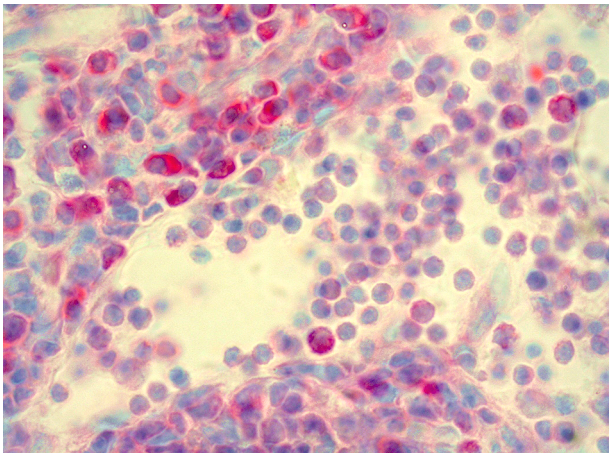

Рис. 5. Регионарный лимфатический узел белой мыши, заражённой *B. anthracis* 34F$_2$ Stern (7-е сутки). Пролиферация плазматических клеток. Окраска – по Браше. Увеличение окуляра – 10, увеличение объектива – 100

Fig. 5. Regional lymph node of a white mouse infected with *B. anthracis* 34F$_2$ Stern (day 7). plasma cell proliferation. Brachet staining. Ocular magnification – 10, objective magnification – 100

Эти показатели у животных, заражённых *B. anthracis* И-217, в селезёнке – в 14,8 раза (7,54 ± 0,58), регионарных лимфатических узлах – в 29,5 раза (14,16 ± 0,37) ниже, чем у белых мышей, заражённых *B. anthracis* $34F_2$. Пролиферация антителообразующих клеток у животных, заражённых *B. anthracis* И-275 и *B. anthracis* И-323, намного ниже, так в селезёнке – 3,89 ± 0,21 и 2,36 ± 0,43 соответственно, что в 7,6 и 4,6 раза выше, чем в контроле; в регионарных лимфатических узлах – 5,74 ± 0,45 и 4,69 ± 0,29, что в 11,9 и 8,9 раза выше соответственно.

ЗАКЛЮЧЕНИЕ

Полученные данные дают основания предположить, что выявленные анатомические и гистологические различия в органах экспериментальных животных могут быть связаны не только с плазмидным профилем исследованных штаммов, но и с особенностями их ферментативной активности, способности к адгезии и другими факторами. Таким образом, сибиреязвенные штаммы, имеющие одинаковые морфологические, серологические и культуральные свойства, порой обладают различной патогенностью. Отсутствие плазмид ($pXO1^-$/$pXO2^-$) у *B. anthracis* приводит к снижению или полной утрате вирулентности. Штаммы, утратившие вирулентность, утрачивают и иммуногенность, о чём свидетельствует соотношение плазматических клеток. Полученные в ходе исследования результаты дополняют имеющиеся сведения о патогенезе сибирской язвы и указывают на необходимость дальнейших исследований в данном направлении.

ЛИТЕРАТУРА

1. Пальцев М.А., Аничков Н.М. *Патологическая анатомия: учебник для мед. вузов*. М.: Медицина; 2000.
2. Литвицкий П.Ф. *Патофизиология: учебное пособие*. М.: ГЭОТАР-Медиа; 2008.
3. Тель Л.З., Ласенков С.П., Шарипова Н.Г., Шастун С.А. *Патофизиология и физиология в вопросах и ответах*. М.: МИА; 2007.
4. Kanneganti TD. The inflammasome: Firing up innate immunity. *Immunol Rev*. 2015; 265(1): 1-5. doi: 10.1111/imr.12297
5. Серебренникова С.Н., Семинский И.Ж. *Патофизиология воспалительного процесса: учебное пособие*. Иркутск: ИГМУ; 2014.
6. Кравец Е.В., Дугаржапова З.Ф., Такайшвили В.Е., Иванова Т.А., Чеснокова М.В., Балахонов С.В. Изучение биологических и молекулярно-генетических свойств штаммов *Bacillus anthracis*, изолированных на территории Сибири и Дальнего Востока (1959–2013 гг.). *Проблемы особо опасных инфекций*. 2018; (3): 54-59. doi: 10.21055/0370-1069-2018-3-54-59
7. Еременко Е.И., Рязанова А.Г., Цыганкова Е.А., Цыганкова О.И., Куличенко А.Н. Генотипические особенности штаммов *Bacillus anthracis* с разным проявлением признаков, ассоциированных с патогенностью. *Проблемы особо опасных инфекций*. 2010; 2(104): 53-56. doi: 10.21055/0370-1069-2010-2(104)-53-56
8. Коржевский Д.Э., Гиляров А.В. *Основы гистологической техники*. СПб.: СпецЛит; 2010.

REFERENCES

1. Paltsev MA, Anichkov NM. *Pathological anatomy: textbook for medical students*. Moscow: Meditsina; 2000. (In Russ.)
2. Litvitsky PF. *Pathophysiology: textbook*. Moscow: GEOTAR-Media; 2008. (In Russ.)
3. Tel LZ, Lasenkov SP, Sharipova NG, Shastun SA. *Pathophysiology and physiology in questions and answers*. Moscow: MIA; 2007. (In Russ.)
4. Kanneganti TD. The inflammasome: Firing up innate immunity. *Immunol Rev*. 2015; 265(1): 1-5. doi: 10.1111/imr.12297
5. Serebrennikova SN, Seminsky IZ. *Pathophysiology of the inflammatory process: textbook*. Irkutsk: ISMU; 2014. (In Russ.)
6. Kravets EV, Dugarzhapova ZF, Takaishvili VE, Ivanova TA, Chesnokova MV, Balakhonov SV. Biological and molecular-genetic properties of *Bacillus anthracis* strains isolated in Siberia and Far East regions (1959–2013). *Problems of Particularly Dangerous Infections*. 2018; (3): 54-59. doi: 10.21055/0370-1069-2018-3-54-59. (In Russ.)
7. Eremenko EI, Ryazanova AG, Tsygankova EA, Tsygankova OI, Kulichenko AN. Genotypic peculiarities of *Bacillus anthracis* strains with different manifestation of pathogenicity-associated features. *Problems of Particularly Dangerous Infections*. 2010; 2(104): 53-56. doi: 10.21055/0370-1069-2010-2(104)-53-56. (In Russ.)
8. Korzhevsky DE, Gilyarov AV. *Fundamentals of histological technology*. Saint-Petersburg: SpetsLit; 2010. (In Russ.)

Сведения об авторах

Дубровина Валентина Ивановна – доктор биологических наук, заведующая лабораторией патофизиологии, ФКУЗ Иркутский научно-исследовательский противочумный институт Роспотребнадзора, e-mail: dubrovina-valya@mail.ru, http://orcid.org/0000-0001-8561-6207

Старовойтова Татьяна Пантелеевна – научный сотрудник лаборатории патофизиологии, ФКУЗ Иркутский научно-исследовательский противочумный институт Роспотребнадзора, e-mail: adm@chumin.irkutsk.ru, http://orcid.org/0000-0002-0952-8755

Витязева Светлана Александровна – кандидат медицинских наук, заведующая отдела микробиологии чумы, ФКУЗ Иркутский научно-исследовательский противочумный институт Роспотребнадзора, e-mail: vityazeva.s@mail.ru, http://orcid.org/0000-0003-0959-4987

Кравец Елена Владимировна – кандидат биологических наук, научный сотрудник лаборатории сибирской язвы отдела эпидемиологии, ФКУЗ Иркутский научно-исследовательский противочумный институт Роспотребнадзора, e-mail: adm@chumin.irkutsk.ru, http://orcid.org/0000-0002-7194-6413

Иванова Татьяна Александровна – заведующая лабораторией экспериментальных животных, ФКУЗ Иркутский научно-исследовательский противочумный институт Роспотребнадзора, e-mail: adm@chumin.irkutsk.ru, http://orcid.org/0000-0001-6016-9610

Пятидесятникова Анна Борисовна – младший научный сотрудник лаборатории патофизиологии, ФКУЗ Иркутский научно-исследовательский противочумный институт Роспотребнадзора, e-mail: adm@chumin.irkutsk.ru, https:/orcid.org/0000-0002-6381-4517

Юрьева Ольга Викторовна – кандидат биологических наук, старший научный сотрудник лаборатории патофизиологии, ФКУЗ Иркутский научно-исследовательский противочумный институт Роспотребнадзора, e-mail: olga.yur1963@gmail.com, https:/orcid.org/0000-0001-7357-2219

Брюхова Дарья Дмитриевна – младший научный сотрудник лаборатории патофизиологии, ФКУЗ Иркутский научно-исследовательский противочумный институт Роспотребнадзора, e-mail: adm@chumin.irkutsk.ru, https://orcid.org/0000-0002-5589-9522

Балахонов Сергей Владимирович – доктор медицинских наук, профессор, директор, ФКУЗ Иркутский научно-исследовательский противочумный институт Роспотребнадзора, e-mail: adm@chumin.irkutsk.ru, http://orcid.org/0000-0003-4201-5828

Information about the authors

Valentina I. Dubrovina – Dr. Sc. (Biol.), Head of Pathophysiological Laboratory, Irkutsk Antiplague Research Institute of Siberia and Far East of Rospotrebnadzor, e-mail: dubrovinavalya@mail.ru, http://orcid.org/0000-0001-8561-6207

Tatyana P. Starovoytova – Research Officer of Pathophysiological Laboratory, Irkutsk Antiplague Research Institute of Siberia and Far East of Rospotrebnadzor, e-mail: adm@chumin.irkutsk.ru, http://orcid.org/0000-0002-0952-8755

Svetlana A. Vityazeva – Cand. Sc. (Med.), Head of the Department of Plague Microbiology, Irkutsk Antiplague Research Institute of Siberia and Far East of Rospotrebnadzor, e-mail: vityazeva.s@mail.ru, http://orcid.org/0000-0003-0959-4987

Elena V. Kravets – Cand. Sc. (Biol.), Senior Research Officer of the Department of Epidemiology, Irkutsk Antiplague Research Institute of Siberia and Far East of Rospotrebnadzor, e-mail: adm@chumin.irkutsk.ru, http://orcid.org/0000-0002-7194-6413

Tatyana A. Ivanova – Head of the Laboratory of Experimental Animals, Irkutsk Antiplague Research Institute of Siberia and Far East of Rospotrebnadzor, e-mail: adm@chumin.irkutsk.ru, http://orcid.org/0000-0001-6017-9610

Anna B. Pyatidesyatnikova – Junior Research Officer at the Laboratory of Pathophysiology, Irkutsk Antiplague Research Institute of Siberia and Far East of Rospotrebnadzor, e-mail: adm@chumin.irkutsk.ru, https://orcid.org/0000-0002-6381-4517

Olga V. Yurieva – Cand. Sc. (Biol.), Senior Research Officer at the Laboratory of Pathophysiology, Irkutsk Antiplague Research Institute of Siberia and Far East of Rospotrebnadzor, e-mail: olga.yur1963@gmail.com, https://orcid.org/0000-0001-7357-2219

Daria D. Briukhova – Junior Research Officer at the Laboratory of Pathophysiology, Irkutsk Antiplague Research Institute of Siberia and Far East of Rospotrebnadzor, e-mail: adm@chumin.irkutsk.ru, https://orcid.org/0000-0002-5589-9522

Sergey V. Balakhonov – Dr. Sc. (Med.), Professor, Director, Irkutsk Antiplague Research Institute of Siberia and Far East of Rospotrebnadzor, e-mail: adm@chumin.irkutsk.ru, http://orcid.org/0000-0003-4201-5828

Вклад авторов

Дубровина В.И. – планирование эксперимента, анализ результатов, написание статьи.

Старовойтова Т.П. – постановка реакций, учёт и анализ результатов, оформление статьи.

Витязева С.А. – планирование эксперимента, анализ результатов, оформление статьи.

Кравец Е.А. – планирование эксперимента, анализ результатов, оформление статьи.

Иванова Т.А. – планирование эксперимента, анализ результатов, оформление статьи.

Пятидесятникова А.Б. – постановка реакций, учёт и анализ результатов.

Юрьева О.В. – постановка реакций, учёт, анализ результатов, оформление статьи.

Брюхова Д.Д. – постановка реакций, учёт и анализ результатов.

Балахонов С.В. – планирование научной темы, оформление статьи.

Статья получена: 19.11.2020. Статья принята: 02.02.2021. Статья опубликована: 26.02.2021.
Received: 19.11.2020. Accepted: 02.02.2021. Published: 26.02.2021.