

Изменение формы дурального мешка на модели ламинэктомии на разных сроках репаративного процесса в эксперименте

Гольдберг О.А.¹, Животенко А.П.¹, Самойлова Л.Г.¹, Сороковиков В.А.^{1,2}, Шурыгина И.А.¹

¹ ФГБНУ «Иркутский научный центр хирургии и травматологии» (664003, г. Иркутск, ул. Борцов Революции, 1, Россия);

² Иркутская государственная медицинская академия последипломного образования – филиал ФГБОУ ДПО «Российская медицинская академия непрерывного профессионального образования» Минздрава России (664049, г. Иркутск, Юбилейный, 100, Россия)

Автор ответственный за переписку: Животенко Александр Петрович, e-mail: sivotenko1976@mail.ru

Резюме

Эпидуральный фиброз – это динамический патологический процесс, развивающийся и прогрессирующий во времени и являющийся полиэтиологичным и мультифакторным осложнением в послеоперационном периоде при операциях на позвоночнике.

Цель исследования. Изучить репаративный процесс и формирования эпидурального фиброза и его влияние на форму дурального мешка в зоне ламинэктомии на разных сроках заживления раны.

Материалы и методы. Для оценки динамики формирования эпидурального фиброза и вовлечения в данный процесс твёрдой мозговой оболочки 35 крысам-самцам породы Wistar в возрасте 4–5 месяцев выполнена ламинэктомия на уровне позвонка L_{VI}. Животных разделили на 5 групп в соответствии со сроками выведения из эксперимента – на 3-и, 7-е, 14-е, 21-е и 28-е сутки. Гистологический материал изучали при окраске гематоксилином и эозином. Для оценки деформации дурального мешка оценивалось отношение поперечника к длине канала на гистологических препаратах в зоне ламинэктомии: данные измерения проводили у группы интактных животных на уровне позвонка L_{VI} (n = 7).

Результаты. В процессе исследования наблюдали изменение соотношения размеров дурального мешка. В сроки от 3 до 14 суток прогрессивно снижается передне-задний размер дурального мешка, параллельно нарастает поперечный размер, что ведёт к изменению его формы. При последующем наблюдении происходит некоторая коррекция формы. Возможно, изменение формы дурального мешка в сроки до 14 суток обусловлено отёком, плазматическим пропитыванием тканей, а также ростом соединительной ткани. Последующее снижение отёка и перестройка вновь сформированной соединительной ткани ведут к коррекции формы дурального мешка.

Заключение. В работе оценена динамика морфологических изменений в зоне формирования эпидурального фиброза при ламинэктомии в эксперименте. Установлена динамика изменения просвета дурального мешка. Отмечено раннее вовлечение в патологический процесс твёрдой мозговой оболочки, её заинтересованность в течение всего срока наблюдения. Также на гистологических препаратах отмечается вовлечение нервных волокон конского хвоста в патологический процесс с ранних сроков после оперативного вмешательства: вакуолизация и деструкция нервных волокон, адгезия волокон между собой и к твёрдой мозговой оболочке, а также активация эндотелиоцитов в vasa nervorum.

Ключевые слова: ламинэктомия, морфометрия, дуральный мешок, эпидуральный фиброз, твёрдая мозговая оболочка, репаративный процесс, эксперимент

Для цитирования: Гольдберг О.А., Животенко А.П., Самойлова Л.Г., Сороковиков В.А., Шурыгина И.А. Изменение формы дурального мешка на модели ламинэктомии на разных сроках репаративного процесса в эксперименте. *Acta biomedica scientifica*. 2020; 5(6): 259-264. doi: 10.29413/ABS.2020-5.6.34.

Change of the Shape of the Dural Sac in the Laminectomy Model at Different Stages of the Reparation in the Experiment

Goldberg O.A.¹, Zhivotenko A.P.¹, Samoilova L.G.¹, Sorokovikov V.A.^{1,2}, Shurygina I.A.¹

¹ Irkutsk Scientific Centre of Surgery and Traumatology (Bortsov Revolyutsii str. 1, Irkutsk 664003, Russian Federation);

² Irkutsk State Medical Academy of Postgraduate Education – Branch Campus of the Russian Medical Academy of Continuing Professional Education (Yubileyniy 100, Irkutsk 664049, Russian Federation)

Corresponding author: Alexander P. Zhivotenko, e-mail: sivotenko1976@mail.ru

Abstract

Epidural fibrosis is a dynamic pathological process that develops and progresses over time and is a polyetiological and multifactorial complication in the postoperative period during spinal surgery.

Aim of the study. To study the reparative process and the formation of epidural fibrosis and its effect on the shape of the dural sac in the area of laminectomy at different periods of wound healing.

Materials and methods. To assess the dynamics of the formation of epidural fibrosis and the involvement of the dura mater in this process, laminectomy was performed at the level of the L_{VI} vertebra in 35 male Wistar rats at the age of 4–5 months. The animals were divided into 5 periods of withdrawal from the experiment on days 3, 7, 14, 21, and 28. The histological material was studied by staining with hematoxylin and eosin. To assess the deformation of the dural sac, the ratio of the diameter to the length of the canal was assessed on histological preparations in the laminectomy zone, and these measurements were carried out in a group of intact animals at the level of the L_{VI} vertebra (n = 7).

Results. During the observation process, a change in the ratio of the sizes of the dural sac has been observed. In the period from days 3 to 14, the anterior-posterior size of the dural sac progressively decreases, in parallel, the transverse size increases, which leads to a change in its shape. On follow-up, some form correction occurs. It is possible that the change in the shape of the dural sac in terms of up to 14 days is due to edema, plasma saturation of tissues, as well as the growth of connective tissue. The subsequent decrease in edema and the restructuring of the newly formed connective tissue leads to a correction of the shape of the dural sac.

Conclusion. In the work, the dynamics of morphological changes in the zone of formation of epidural fibrosis during laminectomy in the experiment was assessed. The dynamics of changes in the lumen of the dural sac was established. The early involvement of the dura mater in the pathological process, its interest during the entire observation period was noted. Also, histological preparations show the involvement of the nerve fibers of the cauda equina in the pathological process from the early stages after surgery: vacuolization and destruction of nerve fibers, adhesion of fibers to each other and to the dura mater, as well as activation of endotheliocytes in the vasa nervorum.

Key words: laminectomy, morphometry, dural sac, epidural fibrosis, dura mater, reparation, experiment

For citation: Goldberg O.A., Zhivotenko A.P., Samoilo L.G., Sorokovikov V.A., Shurygina I.A. Change of the Shape of the Dural Sac in the Laminectomy Model at Different Stages of the Reparation in the Experiment. *Acta biomedica scientifica*. 2020; 5(6): 259-264. doi: 10.29413/ABS.2020-5.6.34.

ВВЕДЕНИЕ

Ламинэктомия – это широко распространённая оперативная методика, применяемая для декомпрессии сосудисто-невральных структур позвоночного канала, которая часто используется при дегенеративных стенозах и позвоночно-спинальной травме со сдавлением [1, 2]. Несмотря на развитие хирургических технологий, частота осложнений при лечении дегенеративных заболеваний поясничного отдела позвоночника составляет не менее 40 %, что заставляет авторов искать новые способы лечения, которые невозможно разработать без понимания процессов регенерации, связанных с оперативным вмешательством [3, 4]. Одним из неблагоприятных факторов, ведущих к осложнениям в послеоперационном периоде, является формирование послеоперационного эпидурального фиброза (ПЭФ), который служит одной из основных причин развития синдрома неудачно оперированного позвоночника [5, 6]. Частота встречаемости ПЭФ с различной степенью его выраженности составляет от 10 до 95 %. Такой высокий разброс в процентном отношении развития ПЭФ зависит от информативности (чувствительности и специфичности) используемых методов диагностики данной патологии. Так, по данным работы Н.А. Bosscher, при проведении эпидуроскопии у 95,6 % пациентов имелся обширный эпидуральный фиброз, а болевой синдром присутствовал лишь у 84,3 % этих пациентов, и интенсивность его зависела от выраженности (степени) эпидурального фиброза [7]. Считают, что выраженный эпидуральный фиброз в первую очередь вызван чрезмерной пролиферацией фибробластов, которая распространяется в позвоночный канал и вызывает сдавление невральных структур в нём и в конечном итоге приводит к нарушению их функции и запускает болевой синдром с ноцицептивным и нейропатическим компонентами боли и нарушением показателей проведения нервного импульса по данным стимуляционной ЭНМГ [8, 9].

ЦЕЛЬ РАБОТЫ

Изучить в динамике репаративный процесс в зоне ламинэктомии и его влияние на форму дурального мешка в зоне ламинэктомии на разных сроках заживления раны.

МАТЕРИАЛ И МЕТОДЫ ИССЛЕДОВАНИЯ

Эксперимент проведён на крысах-самцах породы Wistar в возрасте 4–5 месяцев, массой тела 250–300 г

($n = 35$). Всем животным проведено оперативное вмешательство в объёме ламинэктомии на уровне позвонка L_{VI} . Крысы были прооперированы однотипно.

Хирургическое вмешательство проводили в асептических условиях под общей анестезией с внутримышечным введением 0,1% атропина в дозе 50 мг/кг, дроперидола – 1,5 мг/кг, кетамина – 35 мг/кг массы тела. Крысу фиксировали на столике Сеченова в положении лёжа на животе. Операционное поле выбривали, обрабатывали его антисептическим раствором. Срединный разрез кожи и подлежащих мягких тканей осуществляли над остистыми отростками на уровне позвонков L_V-S_1 с использованием бинокулярной оптики с 6-кратным увеличением и микрохирургического инструментария. С помощью высокооборотистой дрели, оснащённой алмазным буром (1 мм в диаметре), проводили выпиливание позвонковой дуги позвонка L_{VI} с обеих сторон с последующим удалением жёлтой связки, не травмируя твёрдую мозговую оболочку (ТМО). Гемостаз осуществлялся орошением раны 0,9% раствором NaCl с послойным ушиванием раны атравматической иглой.

Животных из эксперимента выводили передозировкой тиопентала натрия на сроки 3, 7, 14, 21 и 28 суток. Проводилась блок-резекция места оперативного вмешательства. Материал фиксировали в растворе Finefix (Италия) в течение 3 суток, затем его декальцинировали в течение 96 часов в 8% забуференном растворе муравьиной кислоты с последующей заливкой в Histomix [10]. На микротоме получали поперечные гистологические срезы с окрашиванием их гематоксилином и эозином, которые изучали в зоне ламинэктомии деформации канала, ограниченного твёрдой мозговой оболочкой. Нами оценивалось отношение поперечника к длиннику дурального мешка на гистологических препаратах, полученных при увеличении $\times 20$. Поперечник измерялся от боковых точек ТМО, а длинник – от точек в передне-заднем направлении, расположенных на максимально удалённом друг от друга расстоянии, по центру фигуры дурального мешка (рис. 1). Изображения обрабатывались с помощью программы Image J (Wayne Rasband), дистанция измерялась в пикселях.

Все гистологические срезы позвоночника оценивались слепым методом гистологом-патологоанатомом под световым микроскопом (Nikon 80i) в отношении морфометрических показателей дурального мешка. Средние значения были использованы для статистической оценки.

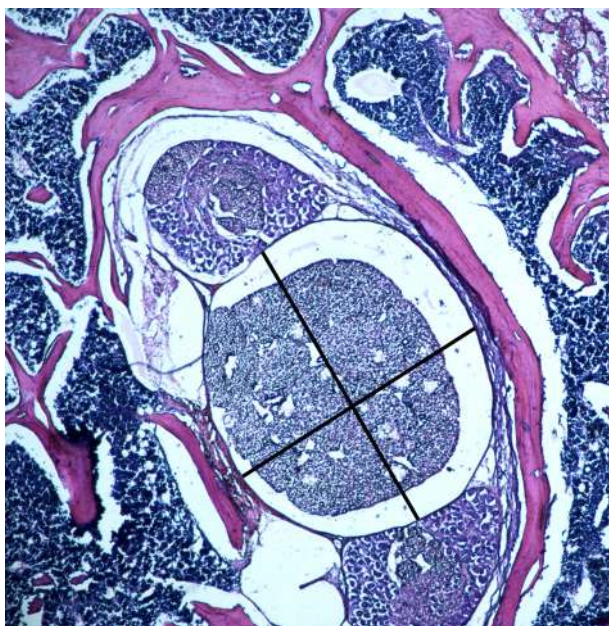


Рис. 1. Гистологический срез на уровне L_4-S_1 неоперированного животного, показаны измеряемые параметры дурального мешка

Fig. 1. Histological section at the L_4-S_1 level of a non-operated animal; measurable parameters of the dural sac are showed

Экспериментальное исследование выполнено соответственно нормативам ГОСТа в научном отделе экспериментальной хирургии с виварием ФГБНУ «Иркутский научный центр хирургии и травматологии» при свободном доступе животных к пище и воде. При выполнении исследования соблюдались требования Приказа Министерства здравоохранения СССР от 12.08.1977 г. № 755, а также «Правил проведения работ с использованием экспериментальных животных», утверждённых Приказом МЗ СССР № 742 от 13.11.1984 г., соблюдались все биоэтические нормы и правила работы с экспериментальными животными, согласно Хельсинкской декларации Всемирной медицинской ассоциации (1975, 2000). Протокол эксперимента одобрен локальным этическим комитетом ИНЦХТ.

РЕЗУЛЬТАТЫ ИССЛЕДОВАНИЯ И ИХ ОБСУЖДЕНИЕ

Эпидуральный фиброз – это динамический патологический процесс, развивающийся и прогрессирующий во времени и являющийся полиэтиологичным и мультифакторным осложнением в послеоперационном периоде при операциях на позвоночнике [1]. Репаративный процесс или заживление послеоперационной раны происходят через несколько перекрывающихся периодов [11, 12]. Воздействуя на данные периоды заживления и асептический воспалительный ответ в ране, можно изменять морфологическую структуру соединительнотканного рубца и, возможно, воздействовать на восстановление функции окружающих тканей [13, 14].

Нами изучены репаративный процесс в зоне ламинэктомии и его влияние на форму дурального мешка в сроки от 3 до 28 суток. В экспериментальных исследованиях при изучении проводимой профилактики формирования эпидурального фиброза при ламинэктомии используются основные аналитические методы: макроскопический, гистологический с различными методиками

окраски в зависимости от планирования и получения результатов, полимеразно-цепная реакция – с целью изучения маркеров развития соединительной ткани и в основном на 4–6-й неделе эксперимента при уже сформированном эпидуральном фиброзе с оценкой его степени, плотности фибробластов и сосудов в зоне ламинэктомии, толщины ТМО и арахноидального поражения, но без оценки изменения формы (фигуры) дурального мешка в зоне ламинэктомии [15, 16, 17, 18].

Установлено, что через 3 суток после моделирования патологического процесса в зоне ламинэктомии наблюдаются: выраженный отёк, плазматическое пропитывание тканей с нейтрофильной инфильтрацией мягких тканей, деформация дурального мешка, адгезия нервных волокон к ТМО и её отёк с расслоением (рис. 2), вакуолизация спинномозговых нервов конского хвоста.

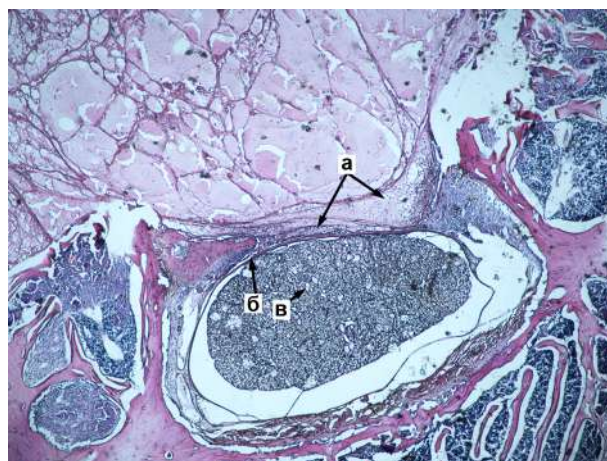


Рис. 2. Ламинэктомия через 3 суток после операции: а – плазматическое пропитывание тканей с нейтрофильной инфильтрацией мягких тканей; б – адгезия спинномозговых нервов конского хвоста к ТМО; в – вакуолизация спинномозговых нервов конского хвоста. Ув. $\times 20$

Fig. 2. Laminectomy, 3 days after the surgery: а – plasmorrhagia of tissues and neutrophilic infiltration of soft tissues; б – adhesion of the cauda equina spinal nerves to the dura mater; в – vacuolation of cauda equina spinal nerves. Magnification $\times 20$

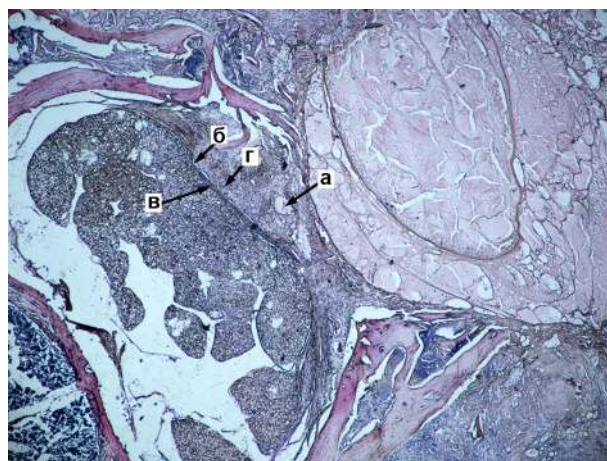


Рис. 3. Ламинэктомия через 7 суток после операции: а – зона плазматического пропитывания мягких тканей; б – деформация дурального мешка; в – адгезия нервных волокон конского хвоста к ТМО; г – зона формирования соединительной ткани. Ув. $\times 20$

Fig. 3. Laminectomy, 7 days after the surgery: а – zone of plasmorrhagia of soft tissues; б – dural sac deformation; в – adhesion of the cauda equina nerve fibers to the dura mater; г – zone of formation of connective tissue. Magnification $\times 20$

Через 7 суток отмечено некоторое снижение выраженности отёка в зоне оперативного вмешательства с сохранением зон плазматического пропитывания мягких тканей и формированием больших зон соединительной ткани, адгезия нервных волокон к ТМО (рис. 3). Выявлена активация эндотелиоцитов в *vasa nervorum* (рис. 4). Происходит вакуолизация и деструкция большого числа спинномозговых нервов конского хвоста.

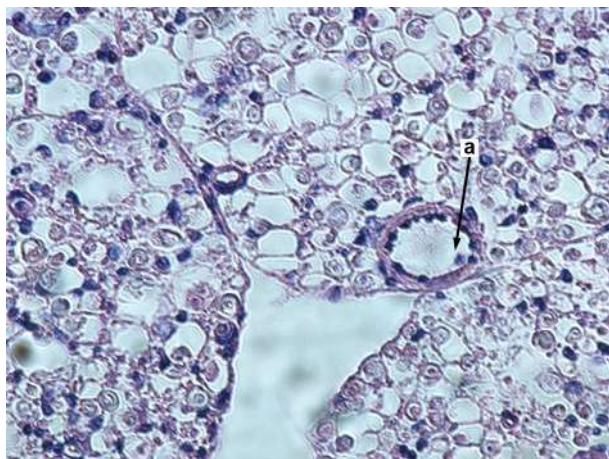


Рис. 4. Ламинэктомия, 7 суток после операции. Активация эндотелиоцитов в *vasa nervorum*. а – гипертрофия и изменение формы эндотелиоцитов по периметру просвета сосуда. Ув. $\times 400$

Fig. 3. Laminectomy, 7 days after the surgery. Activation of endothelial cells in *vasa nervorum*. а – hypertrophy and changes in the shape of endothelial cells along the perimeter of the vessel lumen. Magnification $\times 400$

На 14-е сутки в зоне оперативного вмешательства отмечен выраженный фиброз, соединительная ткань плотно упакованная, наблюдаются деформация дурального мешка, вакуолизация и деструкция большого числа спинномозговых нервов конского хвоста, нарушение оболочек спинномозговых нервов и их плотное сращение с ТМО (рис. 5).

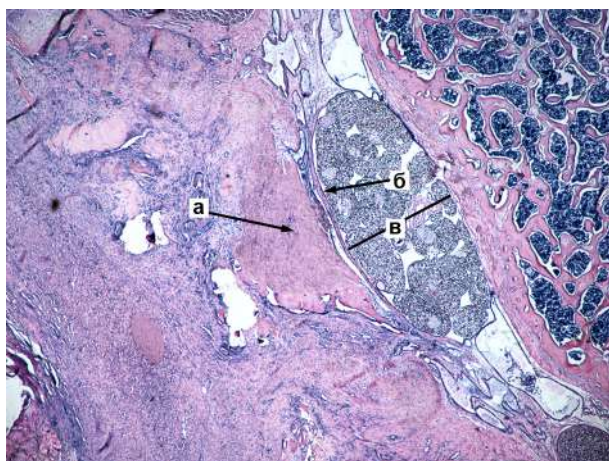


Рис. 5. Ламинэктомия, 14 суток после операции: а – соединительная ткань в зоне оперативного вмешательства; б – плотное сращение нервных волокон с ТМО; в – деформация и сдавление дурального мешка в передне-заднем направлении. Ув. $\times 20$

Fig. 5. Laminectomy, 14 days after the surgery: а – connective tissue in the operative site; б – dense fusion of nerve fibers with dura mater; в – deformation and compression of dural sac in anteroposterior direction. Magnification $\times 20$

На 21-е сутки нарастала плотность соединительной ткани в зоне ламинэктомии, нервные волокна конского хвоста плотно сращены с ТМО, наблюдается вакуолизация и деструкция большого числа спинномозговых нервов конского хвоста, нарушение целостности их оболочек. При повреждении целостности ТМО происходит врастание соединительной ткани в просвет дурального мешка.

К 28-м суткам формировались обширные плотные зоны фиброза в области оперативного вмешательства. Нервные волокна конского хвоста с признаками деструкции, нарушением целостности оболочек, плотно припаяны к ТМО, спаяны между собой. Есть зоны лимфоцитарной инфильтрации конского хвоста. Дуральный мешок деформирован (рис. 6).

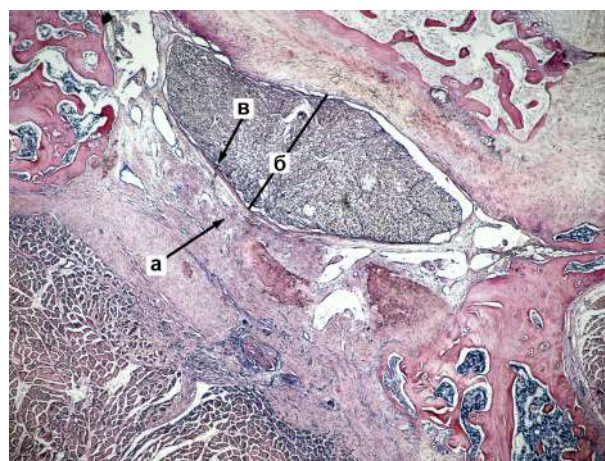

Рис. 6. Ламинэктомия, 28 суток после операции: а – плотные зоны фиброза в месте оперативного вмешательства; б – деформация дурального мешка – сдавление соединительнотканым рубцом; в – плотное сращение нервных волокон с ТМО. Ув. $\times 20$

Fig. 6. Laminectomy, 28 days after the surgery: а – dense fibrosis zones at the operative site; б – deformation of dural sac – a compression by connective tissue scar; в – dense fusion of nerve fibers with dura mater. Magnification $\times 20$

Для оценки деформации дурального мешка нами оценивалось отношение поперечника к длине канала на гистологических препаратах, полученных при увеличении $\times 20$.

Установлено, что в процессе исследования наблюдалось изменение соотношения размеров дурального мешка (табл. 1). В сроки от 3 до 14 суток прогрессивно снижается передне-задний размер дурального мешка, параллельно нарастает поперечный размер, что ведёт к изменению его формы. При последующем наблюдении происходит некоторая коррекция формы. Возможно, изменение формы дурального мешка в сроки до 14 суток обусловлено отёком, плазматическим пропитыванием тканей, а также ростом соединительной ткани. Последующее снижение отёка и перестройка вновь сформированной соединительной ткани ведут к коррекции формы дурального мешка.

Таким образом, в работе представлены пространственно-временные взаимоотношения, отражающие то, как изменения на молекулярно-клеточном уровне влияют на тканевой уровень (изменение формы дурального мешка) при репаративном процессе заживления раны на разных сроках на модели ламинэктомии. Нами пока-

Таблица 1

Динамика компрессии и изменения формы дурального мешка

Table 1

Dynamics of compression and change of the shape of dural sac

Сутки выведения крыс из эксперимента	Длина поперёк (среднее)	Длина передне-задняя (среднее)	Разница между поперечником и длинником (среднее)	Отношение длинник/поперечник (среднее)
3-и сутки	1175,48 ± 0,18	736,84 ± 0,15	438.64 ± 0,11	1,595298029 ± 0,14
7-е сутки	1253,18 ± 0,21	662,78 ± 0,18	590.4 ± 0,13	1,983652655 ± 0,18
14-е сутки	1301,83 ± 0,17	638,72 ± 0,26	633.11 ± 0,14	2,121276354 ± 0,19
21-е сутки	1285,94 ± 0,25	844,90 ± 0,17	441.94 ± 0,11	1,544686933 ± 0,18
28-е сутки	1429,71 ± 0,12	833,98 ± 0,19	595.73 ± 0,15	1,790963666 ± 0,17
Здоровые крысы	860,326 ± 0,19	749,45 ± 0,17	110,88 ± 0,12	1,147943161 ± 0,16

зана динамика морфологических изменений в зоне формирования эпидурального фиброза при ламинэктомии в эксперименте. Установлена динамика изменения просвета дурального мешка. Отмечено раннее вовлечение в патологический процесс ТМО, её заинтересованность в течение всего срока наблюдения. Также обращает на себя внимание вовлечение нервных волокон конского хвоста в патологический процесс с ранних сроков после оперативного вмешательства: вакуолизация и деструкция нервных волокон, адгезия волокон между собой и к ТМО, а также активация эндотелиоцитов в *vasa nervorum* (данный феномен отмечен на 7-е сутки наблюдения).

ЛИТЕРАТУРА

- Животенко А.П., Шурыгина И.А., Гольдберг О.А., Кошкарева З.В. Митоген-активируемые протеинкиназы и их значимость в репаративном процессе при ламинэктомии: фундаментальные аспекты. *Современные проблемы науки и образования*. 2020; (4). URL: <http://www.science-education.ru/article/view?id=29919>. doi: 10.17513/spno.29919
- Karukonda TR, Mancini N, Katz A, Cote MP, Moss IL. Lumbar laminectomy in the outpatient setting is associated with lower 30-day complication rates. *Global Spine J*. 2020; 10(4): 384-392. doi: 10.1177/2192568219850095
- Wang H, Sun W, Fu D, Shen Y, Chen YY, Wang LL. Update on biomaterials for prevention of epidural adhesion after lumbar laminectomy. *J Orthop Translat*. 2018; 13: 41-49. doi: 10.1016/j.jot.2018.02.001
- Daniell JR, Osti OL. Failed back surgery syndrome: a review article. *Asian Spine J*. 2018; 12: 372-379. doi: 10.4184/asj.2018.12.2.372
- Швец В.В., Колесов С.В., Карпов И.Н., Пантелеев А.А., Скорина И.В., Горбатюк Д.С. Противовоспалительный гель «Антиадгезин» при дегенеративных заболеваниях поясничного отдела позвоночника. *Хирургия позвоночника*. 2018; 15(2): 39-50. doi: 10.14531/ss2018.2.39-50
- Mohi Eldin MM, Abdel Razeq NM. Epidural fibrosis after lumbar disc surgery: prevention and outcome evaluation. *Asian Spine J*. 2015. 9(3): 370-385. doi: 10.4184/asj.2015.9.3.370
- Bosscher HA, Heavner JE. Incidence and severity of epidural fibrosis after back surgery: an endoscopic study. *Pain Pract*. 2010; 10(1): 18-24. doi: 10.1111/j.1533-2500.2009.00311.x
- Waszak PM, Modric M, Paturej A, et al. Spinal cord stimulation in failed back surgery syndrome: review of clinical use, quality of life and cost-effectiveness. *Asian Spine J*. 2016; 10: 1195-1204.
- Ипполитова Е.Г., Скляренко О.В. Использование ЭНМГ-показателей для выбора тактики лечения больных с послеоперационным рубцово-спаечным эпидуритом. *Acta biomedica scientifica*. 2008; 4(62): 20-22.
- Шурыгина И.А., Шурыгин М.Г. Способ декальцинации костной ткани. *Клиническая и экспериментальная морфология*. 2018; 4(28): 34-37.

11. Dekoninck S, Blanpain C. Stem cell dynamics, migration and plasticity during wound healing. *Nat Cell Biol*. 2019; 21(1): 18-24. doi: 10.1038/s41556-018-0237-6

12. Cañedo-Dorantes L, Cañedo-Ayala M. Skin acute wound healing: a comprehensive review. *Int J Inflamm*. 2019; 2019: 3706315. doi: 10.1155/2019/3706315

13. Nethi SK, Das S, Patra CR, Mukherjee S. Recent advances in inorganic nanomaterials for wound-healing applications. *Biomater Sci*. 2019; 7(7): 2652-2674. doi: 10.1039/c9bm00423h

14. Tanriverdi O, Erdogan U, Tanik C, Yilmaz I, Gunaldi O, Adilay HU, et al. Impact of sorafenib on epidural fibrosis: An immunohistochemical study. *World J Clin Cases*. 2018; 6(9): 249-258. doi: 10.12998/wjcc.v6.i9.249

15. Животенко А.П., Кошкарева З.В., Сорокочиков В.А. Профилактика послеоперационного рубцово-спаечного эпидурита: современное состояние вопроса. *Хирургия позвоночника*. 2019; 16(3): 74-81. doi: 10.14531/ss2019.3.74-81

16. Gürer B, Kahveci R, Gökçe EC, Ozevren H, Turkoglu E, Gökçe A. Evaluation of topical application and systemic administration of rosuvastatin in preventing epidural fibrosis in rats. *Spine J*. 2015; 15(3): 522-529. doi: 10.1016/j.spinee.2014.10.018

17. Sae-Jung S, Jirattanaphochai K, Sumananont C, Wittayapairoj K, Sukhonthamarn K. Interrater reliability of the postoperative epidural fibrosis classification: a histopathologic study in the rat model. *Asian Spine J*. 2015; 9: 587-594. doi: 10.4184/asj.2015.9.4.587

18. Jin H, Wang Z, Gu Z, Wu J, Bai X, Shao Z, et al. Schisandrin B attenuates epidural fibrosis in postlaminectomy rats by inhibiting proliferation and extracellular matrix production of fibroblasts. *Phytother Res*. 2019; 33: 107-116. doi: 10.1002/ptr.6204

REFERENCES

- Zhivotenko AP, Shurygina IA, Goldberg OA, Koshkareva ZV. Mitogen-activated protein kinases and their significance in the reparative process in laminectomy: fundamental aspects. *Sovremennye problemy nauki i obrazovaniya*. 2020; (4). URL: <http://www.science-education.ru/article/view?id=29919>. doi: 10.17513/spno.29919. (In Russ.)
- Karukonda TR, Mancini N, Katz A, Cote MP, Moss IL. Lumbar laminectomy in the outpatient setting is associated with lower 30-day complication rates. *Global Spine J*. 2020; 10(4): 384-392. doi: 10.1177/2192568219850095
- Wang H, Sun W, Fu D, Shen Y, Chen YY, Wang LL. Update on biomaterials for prevention of epidural adhesion after lumbar laminectomy. *J Orthop Translat*. 2018; 13: 41-49. doi: 10.1016/j.jot.2018.02.001
- Daniell JR, Osti OL. Failed back surgery syndrome: a review article. *Asian Spine J*. 2018; 12: 372-379. doi: 10.4184/asj.2018.12.2.372
- Shvets VV, Kolesov SV, Karpov IN, Panteleev AA, Skorina IV, Gorbatyuk DS. Anti-adhesion barrier gel for degenerative diseases of the lumbar spine. *Spine Surgery*. 2018; 15(2): 39-50. doi: 10.14531/ss2018.2.39-50. (In Russ.)

6. Mohi Eldin MM, Abdel Razek NM. Epidural fibrosis after lumbar disc surgery: prevention and outcome evaluation. *Asian Spine J.* 2015; 9(3): 370-385. doi: 10.4184/asj.2015.9.3.370
7. Bosscher HA, Heavner JE. Incidence and severity of epidural fibrosis after back surgery: an endoscopic study. *Pain Pract.* 2010; 10(1): 18-24. doi: 10.1111/j.1533-2500.2009.00311.x
8. Waszak PM, Modric M, Paturej A, et al. Spinal cord stimulation in failed back surgery syndrome: review of clinical use, quality of life and cost-effectiveness. *Asian Spine J.* 2016; 10: 1195-1204.
9. Ippolitova EG, Sklyarenko OV. Using electroneuromyographic indicators for choosing the treatment tactics in patients with postoperative cicatricial epiduritis. *Acta biomedica scientifica.* 2008; 4(62): 20-22. (In Russ.)
10. Shurygina IA, Shurygin MG. Method for decalcifying bone tissue. *Clinical and Experimental Morphology.* 2018; 4(28): 34-37. (In Russ.)
11. Dekoninck S, Blanpain C. Stem cell dynamics, migration and plasticity during wound healing. *Nat Cell Biol.* 2019; 21(1): 18-24. doi: 10.1038/s41556-018-0237-6
12. Cañedo-Dorantes L, Cañedo-Ayala M. Skin acute wound healing: a comprehensive review. *Int J Inflam.* 2019; 2019: 3706315. doi: 10.1155/2019/3706315
13. Nethi SK, Das S, Patra CR, Mukherjee S. Recent advances in inorganic nanomaterials for wound-healing applications. *Bio-mater Sci.* 2019; 7(7): 2652-2674. doi: 10.1039/c9bm00423h
14. Tanriverdi O, Erdogan U, Tanik C, Yilmaz I, Gunaldi O, Adilay HU, et al. Impact of sorafenib on epidural fibrosis: An immunohistochemical study. *World J Clin Cases.* 2018; 6(9): 249-258. doi: 10.12998/wjcc.v6.i9.249
15. Zhivotenko AP, Koshkareva ZV, Sorokovikov VA. Prevention of postoperative cicatricial epiduritis: current state of the problem. *Spine Surgery.* 2019; 16(3): 74-81. doi: 10.14531/ss2019.3.74-81. (In Russ.)
16. Gürer B, Kahveci R, Gökçe EC, Ozevren H, Turkoglu E, Gökçe A. Evaluation of topical application and systemic administration of rosuvastatin in preventing epidural fibrosis in rats. *Spine J.* 2015; 15(3): 522-529. doi: 10.1016/j.spinee.2014.10.018
17. Sae-Jung S, Jirattannaphochai K, Sumananont C, Wittayapairoj K, Sukhonthamarn K. Interrater reliability of the postoperative epidural fibrosis classification: a histopathologic study in the rat model. *Asian Spine J.* 2015; 9: 587-594. doi: 10.4184/asj.2015.9.4.587
18. Jin H, Wang Z, Gu Z, Wu J, Bai X, Shao Z, et al. Schisandrin B attenuates epidural fibrosis in postlaminectomy rats by inhibiting proliferation and extracellular matrix production of fibroblasts. *Phytother Res.* 2019; 33: 107-116. doi: 10.1002/ptr.6204

Сведения об авторах

Гольдберг Олег Аронович – кандидат медицинских наук, ведущий научный сотрудник лаборатории клеточных технологий и регенеративной медицины, ФГБНУ «Иркутский научный центр хирургии и травматологии», e-mail: goldberg.ol@yandex.ru, <http://orcid.org/0000-0003-1040-284X>

Животенко Александр Петрович – младший научный сотрудник научно-клинического отдела нейрохирургии, ФГБНУ «Иркутский научный центр хирургии и травматологии», e-mail: sivotenko1976@mail.ru, <http://orcid.org/0000-0002-4032-8575>

Самойлова Лилия Григорьевна – младший научный сотрудник лаборатории клеточной патофизиологии и биохимии, ФГБНУ «Иркутский научный центр хирургии и травматологии», e-mail: iscst@mail.ru

Сороковиков Владимир Алексеевич – доктор медицинских наук, профессор, директор, ФГБНУ «Иркутский научный центр хирургии и травматологии»; заведующий кафедрой травматологии, ортопедии и нейрохирургии, Иркутская государственная медицинская академия последипломного образования – филиал ФГБОУ ДПО «Российская медицинская академия непрерывного профессионального образования» Минздрава России, e-mail: iscst@mail.ru, <http://orcid.org/0000-0002-9008-6383>

Шурыгина Ирина Александровна – доктор медицинских наук, профессор РАН, заместитель директора по научной работе, ФГБНУ «Иркутский научный центр хирургии и травматологии», e-mail: irinashurygina@gmail.com, <http://orcid.org/0000-0003-3980-050X>

Information about the authors

Oleg A. Goldberg – Cand. Sc. (Med.), Leading Research Officer at the Laboratory of Cell Technologies and Regenerative Medicine, Irkutsk Scientific Centre of Surgery and Traumatology, e-mail: goldberg.ol@yandex.ru, <http://orcid.org/0000-0003-1040-284X>

Aleksandr P. Zhivotenko – Research Officer at the Research Clinical Department of Neurosurgery, Irkutsk Scientific Centre of Surgery and Traumatology, e-mail: sivotenko1976@mail.ru, <http://orcid.org/0000-0002-4032-8575>

Liliya G. Samoilova – Junior Research Officer at the Laboratory of Cell Pathophysiology and Biochemistry, Irkutsk Scientific Centre of Surgery and Traumatology, e-mail: iscst@mail.ru

Vladimir A. Sorokovikov – Dr. Sc. (Med.), Professor, Director, Irkutsk Scientific Centre of Surgery and Traumatology; Head of the Department of Traumatology, Orthopedics and Neurosurgery, Irkutsk State Medical Academy of Postgraduate Education – Branch Campus of the Russian Medical Academy of Continuing Professional Education, e-mail: iscst@mail.ru, <http://orcid.org/0000-0002-9008-6383>

Irina A. Shurygina – Dr. Sc. (Med.), Professor of the Russian Academy of Sciences, Deputy Director for Science, Irkutsk Scientific Centre of Surgery and Traumatology, e-mail: irinashurygina@gmail.com, <https://orcid.org/0000-0003-3980-050X>

Статья получена: 27.10.2020. Статья принята: 26.11.2020. Статья опубликована: 26.12.2020.

Received: 27.10.2020. Accepted: 26.11.2020. Published: 26.12.2020.