

## ЭКСПЕРИМЕНТАЛЬНЫЕ ИССЛЕДОВАНИЯ EXPERIMENTAL RESEARCHES

DOI: 10.29413/ABS.2020-5.6.33

### Вовлечение ERK MAPK каскада в формирование спаечного процесса в брюшной полости

Шурыгина И.А., Шурыгин М.Г., Родионова Л.В., Чепурных Е.Е., Аюшинова Н.И.

ФГБНУ «Иркутский научный центр хирургии и травматологии» (664003, г. Иркутск, ул. Борцов Революции, 1, Россия)

Автор, ответственный за переписку: Шурыгина Ирина Александровна, e-mail: irinashurygina@gmail.com

#### Резюме

**Обоснование.** ERK1 и ERK2 (extracellular signal-regulated kinase) представляют собой родственные протеин-серин/треониновые киназы, которые участвуют в регуляции клеточного цикла, миграции и выживания клеток, дифференциации, метаболизма, пролиферации. Перспективна оценка данного каскада для определения возможности воздействия на патологические состояния посредством регуляции ERK1/2. **Цель исследования:** оценка вовлечения ERK MAPK каскада в развитие спаечного процесса в брюшной полости.

**Методы.** Эксперименты проводились на самцах крыс линии Вистар. Моделировали спаечный процесс в брюшной полости (n = 40). Сроки исследования – от 2 часов до 30 суток. В качестве контроля исследованы образцы тканей 5 интактных животных. Готовили гистологические срезы, которые окрашивали гистохимически на ERK1. Оценивали экспрессию ERK1 и ERK2 с помощью ПЦР.

**Результаты.** Методом ПЦР установлено вовлечение в процесс как ERK1, так и ERK2 каскада, причём, судя по изменению экспрессии генов, вовлечение последнего в процесс происходит более активно. Гистохимическое исследование подтвердило участие ERK каскадов в управлении репарацией при повреждении серозной оболочки. Гистохимически выявлено повышение экспрессии ERK1 с двумя пиками активности – на 1 и 30 суток. **Заключение.** Наши данные устанавливают многоканальное управление репаративным процессом в зоне повреждения серозной оболочки с вовлечением как p38, так и ERK MAPK каскадов, что важно учитывать при разработке способов воздействия на процесс ранозаживления в брюшной полости.

**Ключевые слова:** спаечный процесс, MAPK, ERK1, ERK2

**Для цитирования:** Шурыгина И.А., Шурыгин М.Г., Родионова Л.В., Чепурных Е.Е., Аюшинова Н.И. Вовлечение ERK MAPK каскада в формирование спаечного процесса в брюшной полости. *Acta biomedica scientifica*. 2020; 5(6): 254-258. doi: 10.29413/ABS.2020-5.6.33.

### Involvement of the ERK MAPK Cascade in the Formation of Adhesions in the Abdominal Cavity

Shurygina I.A., Shurygin M.G., Rodionova L.V., Chepurnykh E.E., Ayushinova N.I.

Irkutsk Scientific Centre of Surgery and Traumatology (Bortsov Revolyutsii str. 1, Irkutsk 664003, Russian Federation)

Corresponding author: Irina A. Shurygina, e-mail: irinashurygina@gmail.com

#### Abstract

**Background.** ERK1 and ERK2 (extracellular signal-regulated kinase) are related protein serine / threonine kinases that are involved in the regulation of the cell cycle, cell migration and survival, differentiation, metabolism, and proliferation. Evaluation of this cascade is promising to determine the possibility of influencing pathological conditions through the regulation of ERK1/2.

**Aim of the study.** To assess the involvement of the ERK MAPK cascade in the development of adhesions in the abdominal cavity.

**Methods.** The experiments were carried out on male Wistar rats. The adhesion process in the abdominal cavity was simulated (n = 40). The research time is from 2 hours to 30 days. Tissue samples from 5 intact animals were examined as a control. Histological sections were prepared and stained histochemically for ERK1. The expression of ERK1 and ERK2 was assessed by PCR.

**Results.** Using the PCR method, the involvement of both the ERK1 and ERK2 cascades in the process was established, and, judging by the change in gene expression, the latter is more actively involved in the process. Histochemical study confirmed the role of ERK cascades in the management of repair in serous membrane injury. Histochemically revealed an increase in ERK1 expression with two peaks of activity – at 1 and 30 days.

**Conclusion.** Our data establish multichannel control of the reparative process in the area of damage to the serous membrane with the involvement of both the p38 and ERK MAPK cascades, which is important to consider when developing methods of influencing the wound healing process in the abdominal cavity.

**Key words:** adhesive process, MAPK, ERK1, ERK2

**For citation:** Shurygina I.A., Shurygin M.G., Rodionova L.V., Chepurnykh E.E., Ayushinova N.I. Involvement of the ERK MAPK Cascade in the Formation of Adhesions in the Abdominal Cavity. *Acta biomedica scientifica*. 2020; 5(6): 254-258. doi: 10.29413/ABS.2020-5.6.33.

ERK1 и ERK2 (extracellular signal-regulated kinase) представляют собой родственные протеин-серин/треониновые киназы, которые участвуют в каскаде передачи сигнала Ras-Raf-MEK-ERK. Этот каскад участвует в регуляции большого количества процессов, включая адгезию клеток, развитие клеточного цикла, миграцию и выживание клеток, дифференциацию, метаболизм, пролиферацию и транскрипцию [1].

Показано, что активация ERK каскада играет важную роль в процессе заживления ран [2]. Так, за счёт активации ERK1/2 каскада происходит пролиферация фибробластов под действием фибробластического фактора роста [3]. Сходный эффект на активность внеклеточной сигнально-регулируемой киназы ERK в отношении почечных фибробластов оказывает применение интерлейкина-17A (IL-17A) в дозе 25–100 мкг [4].

*In vitro* продемонстрировано, что добавление аргинина в среду культивирования клеток активировало ERK1/2 каскад, что значительно увеличивало пролиферативный потенциал фибробластов [5]. Потеря ERK1 и ERK2 в генетически модифицированных эмбриональных клетках приводит к полной остановке пролиферации фибробластов, связанной с остановкой клеточного цикла в стадии G(1) и преждевременным репликативным старением [6].

Показано, что ряд эффектов лекарственных средств на развитие соединительной ткани связан с опосредованным ингибированием ERK каскада. Так, COX-2 ингибитор целекоксиб вызывает подавление пролиферации активированных фибробластов и экспрессию коллагена, что связывают с ингибированием регулируемой внеклеточными сигналами ERK1/2 [7]. А апигенин ингибирует пролиферацию, дифференциацию и синтетическую функцию в культуре клеток почечных фибробластов за счёт снижения фосфорилирования ERK1/2 [8].

На математической модели показано, что фосфорилирование ERK и активация связанного с ним каскада происходит под действием проангиогенных факторов (VEGF – vascular endothelial growth factor, FGF – fibroblast growth factor), причём при одновременном воздействии обоих факторов эффект многократно возрастает [9].

Кроме этого, ERK MAPK вовлечены в перестройку соединительной ткани через регуляцию секреции матричных металлопротеиназы (MMP), которые играют ключевую роль в ремоделировании тканей, разрушая компоненты внеклеточного матрикса. Этот механизм вовлечён во множество физиологических и патологических клеточных процессов, включая заживление ран. ERK1 и ERK2 участвуют в индуцированной IL-1 $\beta$  экспрессии MMP3 [10].

Ранее нами была отмечена активация ERK каскада при хроническом, но не при остром аппендиците [11].

### ЦЕЛЬ ИССЛЕДОВАНИЯ

Оценка вовлечения ERK MAPK каскада в развитие спаечного процесса в брюшной полости.

### МАТЕРИАЛЫ И МЕТОДЫ

Эксперименты проводились на 45 животных – самцах крыс линии Вистар. Моделировали спаечный процесс в брюшной полости разработанным нами способом [12, 13].

Выведение животных из эксперимента проведено на 2, 6, 12 часов, 1-е, 3-и, 7-е, 14-е и 30-е сутки. В качестве контроля исследованы образцы тканей 5 интактных животных.

Материал из зоны формирования спаек фиксировали раствором FineFix (Milestone, Италия), проводку и заливку в парафин осуществляли по классической методике [14, 15].

Готовили срезы, которые окрашивали иммуногистохимическим способом [16]. В качестве первичных антител применяли антитела к p44 MAPK (ERK1) (MAPK3) Rabbit Monoclonal Antibody (Epitomics, Clone ID: EP4967, Cat. N 3739-1, Lot YH111626, рабочее разведение 1:200).

Кроме этого проведена оценка экспрессии генов MAPK каскадов ERK1 и ERK2 в зоне заживления раны, с помощью набора для ПЦП MAP Kinase Signaling Pathway RT<sup>2</sup>-Profiler™ PCR Array (Qiagen GmbH, Германия; кат. № PARN-061Z). Результаты представлены по отношению к экспрессии генов в области серозно-мышечного слоя слепой кишки у интактных животных.

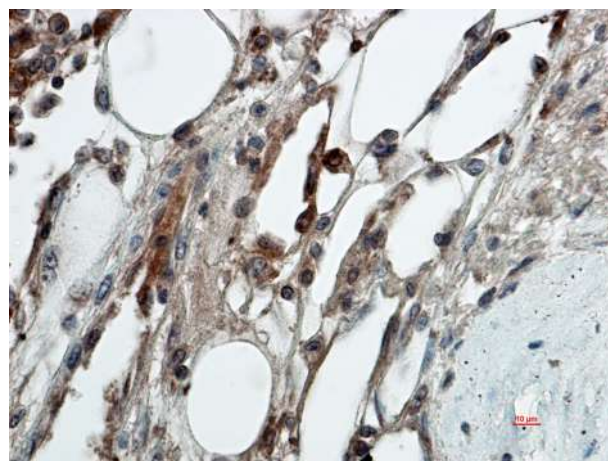
Все исследования проведены с соблюдением принципов гуманного обращения с животными и одобрены комитетом по этике ИИЦХТ.

### РЕЗУЛЬТАТЫ ИССЛЕДОВАНИЯ

Исследована экспрессия p44 MAPK (ERK1), являющегося одним из основных компонентов ERK MAPK каскада. Как известно, цитоплазматическая форма p44 фосфорилируется с участием белка передачи сигнала *ras* при активации тирозинкиназных рецепторов и интегринов. Фосфорилированная форма в цитоплазме участвует в управлении апоптозом и трансляцией, а также транслируется в ядро, где регулирует транскрипцию.

Установлено, что через 2 часа после повреждения брюшины наблюдается минимальная экспрессия p44 в зоне повреждения. Через 6 часов и 12 часов экспрессия p44 усиливалась до умеренной.

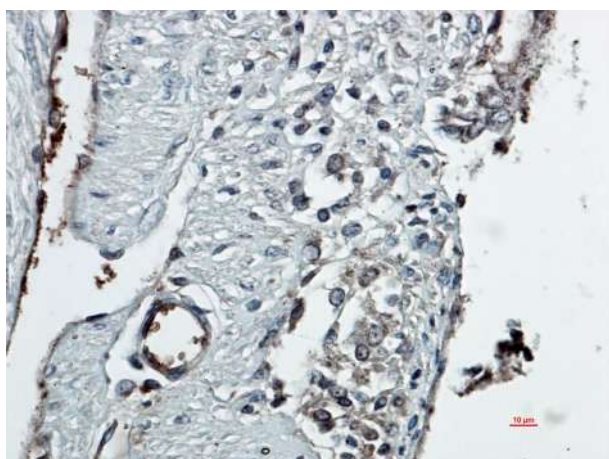
Через сутки после повреждения брюшины резко повышалась экспрессия p44 в серозном и субсерозном слоях. Через 3 суток сохранялась умеренная экспрессия p44 в зоне формирования спайки (рис. 1).



**Рис. 1.** 3-и сутки эксперимента. Умеренная экспрессия p44 в зоне повреждения. Иммуногистохимия, первичные антитела – p44 MAPK (ERK1) (MAPK3) (Epitomics), 1 : 200, докрасивание гематоксилином

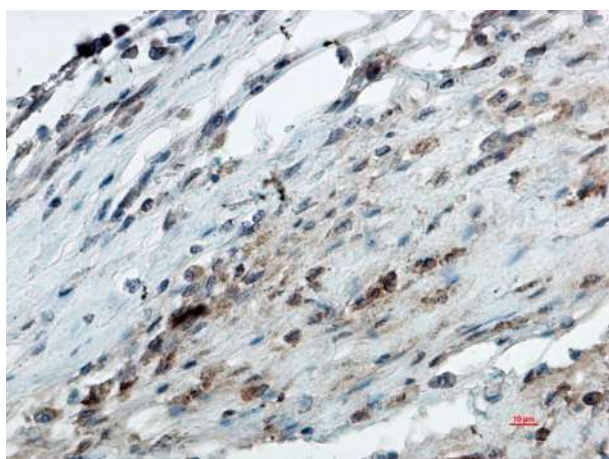
**Fig. 1.** 3<sup>rd</sup> day of the experiment. Moderate expression of p44 in the damaged area. Immunohistochemistry, primary antibodies – p44 MAPK (ERK1) (MAPK3) (Epitomics), 1 : 200, counterstaining with hematoxylin

На 7-е и 14-е сутки экспрессия p44 снижалась (рис. 2, 3).



**Рис. 2.** 7-е сутки эксперимента. Незначительная экспрессия p44 в зоне повреждения. Иммуногистохимия, первичные антитела – p44 MAPK (ERK1) (МАРК3) (Epitomics), 1:200, докрасивание гематоксилином

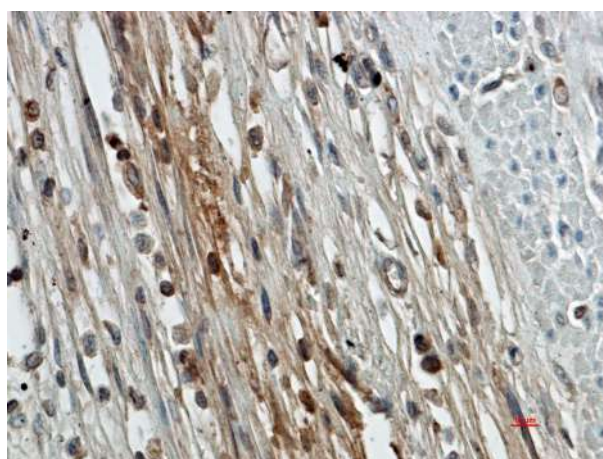
**Fig. 2.** 7<sup>th</sup> day of the experiment. Insignificant expression of p44 in the damaged area. Immunohistochemistry, primary antibodies – p44 MAPK (ERK1) (МАРК3) (Epitomics), 1 : 200, counterstaining with hematoxylin



**Рис. 3.** 14-е сутки эксперимента. Незначительная экспрессия p44 в зоне повреждения. Иммуногистохимия, первичные антитела – p44 MAPK (ERK1) (МАРК3) (Epitomics), 1 : 200, докрасивание гематоксилином

**Fig. 3.** 14<sup>th</sup> day of the experiment. Insignificant expression of p44 in the damaged area. Immunohistochemistry, primary antibodies – p44 MAPK (ERK1) (МАРК3) (Epitomics), 1 : 200, counterstaining with hematoxylin

К 30-м суткам экспрессия p44 вновь повышалась (рис. 4).

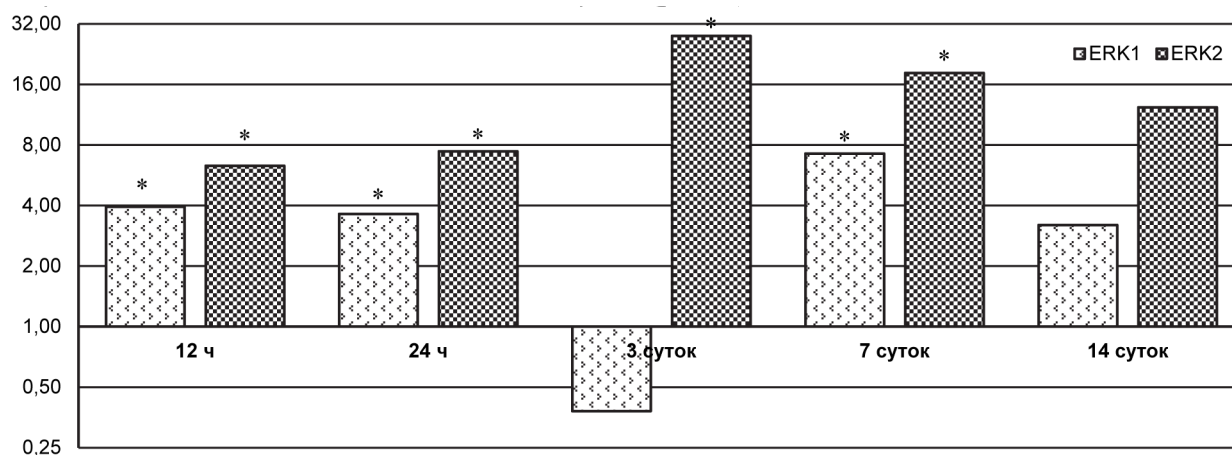


**Рис. 4.** 30-е сутки эксперимента. Умеренная экспрессия p44 в зоне повреждения. Иммуногистохимия, первичные антитела – p44 MAPK (ERK1) (МАРК3) (Epitomics), 1 : 200, докрасивание гематоксилином

**Fig. 4.** 30<sup>th</sup> day of the experiment. Moderate expression of p44 in the damaged area. Immunohistochemistry, primary antibodies – p44 MAPK (ERK1) (МАРК3) (Epitomics), 1 : 200, counterstaining with hematoxylin

При оценке экспрессия генов ERK2 и ERK1 установлено, что уровень экспрессии ERK2 был повышен весь период наблюдения – с 12 часов до 14 суток. Пик активности генов ERK2 приходился на 3-и сутки, ERK1 – на 7-е сутки. Статистическая значимость различий по сравнению с интактными животными ( $p < 0,05$ ) для ERK1 установлена на 12 часов, 1 и 7 суток, для ERK2 – на 12 часов, 1, 3 и 7 суток (рис. 5).

Таким образом, нами установлено, что наряду с p38 MAPK (mitogen-activated protein kinase) каскадом [17] в спаечный процесс в брюшной полости вовлекается ERK каскад. Методом ПЦР установлено вовлечение в процесс как ERK1, так и ERK2 каскада, причём, судя по изменению экспрессии генов, вовлечение последнего в процесс происходит более активно (рис. 5). Гистохимическое исследование подтвердило участи ERK каскадов в управлении репарацией при повреждении серозной оболочки.



**Рис. 5.** Экспрессия ERK в зоне повреждения. Экспрессия в контроле во всех случаях принята за 1. \* – статистическая значимость различий по сравнению с интактными животными ( $p < 0,05$ )

**Fig. 5.** Expression of ERK in the damaged area. Expression in control in all cases was taken as 1. \* – statistical significance of differences compared with intact animals ( $p < 0.05$ )

Гистохимически выявлено повышение экспрессии ERK1 с двумя пиками активности – на 1 и 30 суток.

Наши данные устанавливают многоканальное управление репаративным процессом в зоне повреждения серозной оболочки с вовлечением как p38, так и ERK MAPK каскадов, что важно учитывать при разработке способов воздействия на процесс ранозаживления в брюшной полости.

#### ЛИТЕРАТУРА

- Roskoski R. ERK1/2 MAP kinases: structure, function, and regulation. *Pharmacol Res.* 2012; 66(2): 105-143. doi: 10.1016/j.phrs.2012.04.005
- Konstantinou E, Zagoriti Z, Pyriochou A, Poulas K. Micro-current stimulation triggers MAPK signaling and TGF- $\beta$ 1 release in fibroblast and osteoblast-like cell lines. *Cells.* 2020; 9(9): 1924. doi: 10.3390/cells9091924
- Makino T, Jinnin M, Muchemwa FC, Fukushima S, Kogushi-Nishi H, Moriya C, et al. Basic fibroblast growth factor stimulates the proliferation of human dermal fibroblasts via the ERK1/2 and JNK pathways. *Br J Dermatol.* 2010; 162(4): 717-723. doi: 10.1111/j.1365-2133.2009.09581.x
- Weng C-H, Li Y-J, Wu H-H, Liu S-H, Hsu H-H, Chen Y-C, et al. Interleukin-17A induces renal fibrosis through the ERK and Smad signaling pathways. *Biomed Pharmacother.* 2020; 123: 109741. doi: 10.1016/j.biopha.2019.109741
- Fujiwara T, Kanazawa S, Ichibori R, Tanigawa T, Magome T, Shingaki K, et al. L-arginine stimulates fibroblast proliferation through the GPRC6A-ERK1/2 and PI3K/Akt pathway. *PLoS One.* 2014; 9(3): e92168. doi: 10.1371/journal.pone.0092168
- Voisin L, Saba-El-Leil MK, Julien C, Frémin C, Meloche S. Genetic demonstration of a redundant role of extracellular signal-regulated kinase 1 (ERK1) and ERK2 mitogen-activated protein kinases in promoting fibroblast proliferation. *Mol Cell Biol.* 2010; 30(12): 2918-2932. doi: 10.1128/MCB.00131-10
- Li F, Fan C, Zeng B, Zhang C, Chai Y, Liu S, Ouyang Y. Celecoxib suppresses fibroblast proliferation and collagen expression by inhibiting ERK1/2 and SMAD2/3 phosphorylation. *Mol Med Rep.* 2012; 5(3): 827-831. doi: 10.3892/mmr.2011.722
- Li N, Wang Z, Sun T, Lei Y, Liu X, Li Z. Apigenin alleviates renal fibroblast activation through AMPK and ERK signaling pathways in vitro. *Curr Pharm Biotechnol.* 2020; 21(11): 1107-1118. doi: 10.2174/1389201021666200320140908
- Song M, Finley SD. ERK and Akt exhibit distinct signaling responses following stimulation by pro-angiogenic factors. *Cell Commun Signal.* 2020; 18(1): 114. doi: 10.1186/s12964-020-00595-w
- Kitanaka N, Nakano R, Sakai M, Kitanaka T, Namba S, Konno T, et al. ERK1/ATF-2 signaling axis contributes to interleukin-1 $\beta$ -induced MMP-3 expression in dermal fibroblasts. *PLoS One.* 2019; 14(9): e0222869. doi: 10.1371/journal.pone.0222869
- Шурыгина И.А., Панасюк А.И., Дремина Н.Н., Каня О.В., Аюшинова Н.И., Шурыгин М.Г. Хронический аппендицит – отдельная нозологическая форма? *Клиническая и экспериментальная хирургия. Журнал им. акад. Б.В. Петровского.* 2018; 6(2): 55-58. doi: 10.24411/2308-1198-2018-12007
- Аюшинова Н.И., Лепехова С.А., Шурыгина И.А., Рой Т.А., Шурыгин М.Г., Зарицкая Л.В., и др. Способ моделирования спаечного процесса в брюшной полости: Пат. № 2467401 Рос. Федерация. № 2011131678/14; заявл. 27.07.2011; опубл. 20.11.2012.
- Аюшинова Н.И., Шурыгина И.А., Шурыгин М.Г., Лепехова С.А., Балькина А.В., Малгатаева Е.Р. и др. Экспериментальная модель для разработки способов профилактики спаечного процесса в брюшной полости. *Сибирский медицинский журнал (Иркутск).* 2012; 109(2): 51-53.
- Волкова О.В., Елецкий Ю.К. *Основы гистологии с гистологической техникой.* М.: Медицина; 1982.
- Bancroft JD, Gamble M. *Theory and practice of histological techniques.* Elsevier Health Sciences; 2008.

16. Shurygina IA, Shurygin MG, Ayushinova NI, Granina G.B., Zelenin N.V. Mechanisms of connective tissue formation and blocks of mitogen activated protein kinase. *Front Chem Sci Eng.* 2012; 6(2): 232-237. doi: 10.1007/s11705-012-1286-1

17. Шурыгина И.А., Аюшинова Н.И., Родионова Л.В., Чепурных Е.Е., Шурыгин М.Г. Участие механизмов передачи сигнала и регуляции генов каскадом mark p38 (митоген-активируемых протеинкиназ) в репарации повреждений серозной оболочки брюшной полости. *Экспериментальная и клиническая гастроэнтерология.* 2020; 2(174): 91-94. doi: 10.31146/1682-8658-ecg-174-2-91-94

#### REFERENCES

- Roskoski R. ERK1/2 MAP kinases: structure, function, and regulation. *Pharmacol Res.* 2012; 66(2): 105-143. doi: 10.1016/j.phrs.2012.04.005
- Konstantinou E, Zagoriti Z, Pyriochou A, Poulas K. Micro-current stimulation triggers MAPK signaling and TGF- $\beta$ 1 release in fibroblast and osteoblast-like cell lines. *Cells.* 2020; 9(9): 1924. doi: 10.3390/cells9091924
- Makino T, Jinnin M, Muchemwa FC, Fukushima S, Kogushi-Nishi H, Moriya C, et al. Basic fibroblast growth factor stimulates the proliferation of human dermal fibroblasts via the ERK1/2 and JNK pathways. *Br J Dermatol.* 2010; 162(4): 717-723. doi: 10.1111/j.1365-2133.2009.09581.x
- Weng C-H, Li Y-J, Wu H-H, Liu S-H, Hsu H-H, Chen Y-C, et al. Interleukin-17A induces renal fibrosis through the ERK and Smad signaling pathways. *Biomed Pharmacother.* 2020; 123: 109741. doi: 10.1016/j.biopha.2019.109741
- Fujiwara T, Kanazawa S, Ichibori R, Tanigawa T, Magome T, Shingaki K, et al. L-arginine stimulates fibroblast proliferation through the GPRC6A-ERK1/2 and PI3K/Akt pathway. *PLoS One.* 2014; 9(3): e92168. doi: 10.1371/journal.pone.0092168
- Voisin L, Saba-El-Leil MK, Julien C, Frémin C, Meloche S. Genetic demonstration of a redundant role of extracellular signal-regulated kinase 1 (ERK1) and ERK2 mitogen-activated protein kinases in promoting fibroblast proliferation. *Mol Cell Biol.* 2010; 30(12): 2918-2932. doi: 10.1128/MCB.00131-10
- Li F, Fan C, Zeng B, Zhang C, Chai Y, Liu S, Ouyang Y. Celecoxib suppresses fibroblast proliferation and collagen expression by inhibiting ERK1/2 and SMAD2/3 phosphorylation. *Mol Med Rep.* 2012; 5(3): 827-831. doi: 10.3892/mmr.2011.722
- Li N, Wang Z, Sun T, Lei Y, Liu X, Li Z. Apigenin alleviates renal fibroblast activation through AMPK and ERK signaling pathways in vitro. *Curr Pharm Biotechnol.* 2020; 21(11): 1107-1118. doi: 10.2174/1389201021666200320140908
- Song M, Finley SD. ERK and Akt exhibit distinct signaling responses following stimulation by pro-angiogenic factors. *Cell Commun Signal.* 2020; 18(1): 114. doi: 10.1186/s12964-020-00595-w
- Kitanaka N, Nakano R, Sakai M, Kitanaka T, Namba S, Konno T, et al. ERK1/ATF-2 signaling axis contributes to interleukin-1 $\beta$ -induced MMP-3 expression in dermal fibroblasts. *PLoS One.* 2019; 14(9): e0222869. doi: 10.1371/journal.pone.0222869
- Shurygina IA, Panasyuk AI, Dremina NN, Ayushinova NI, Shurygin MG. Chronic appendicitis – an independent nosological entity? *Clinical and Experimental Surgery.* 2018; 6(2): 55-58. doi: 10.24411/2308-1198-2018-12007. (In Russ.)
- Ayushinova NI, Lepekhova SA, Shurygina IA, Roy TA, Shurygin MG, Zaritskaya LV, et al. *Method for simulating abdominal commissures.* Patent N 2467401 of the Russian Federation. (In Russ.)
- Ayushinova NI, Shurygina IA, Shurygin MG, Lepekhova SA, Balykina AV, Malgataeva ER, et al. Experimental model for developing of ways to prevent adhesions in the abdominal cavity. *Sibirskiy meditsinskiy zhurnal (Irkutsk).* 2012; 109(2): 51-53. (In Russ.)
- Volkova OV, Eletskiy JuK. *Basics of histology with histological technique.* Moscow: Meditsina; 1982. (In Russ.)

15. Bancroft JD, Gamble M. *Theory and practice of histological techniques*. Elsevier Health Sciences; 2008.

16. Shurygina IA, Shurygin MG, Ayushinova NI, Granina G.B., Zelenin N.V. Mechanisms of connective tissue formation and blocks of mitogen activated protein kinase. *Front Chem Sci Eng*. 2012; 6(2): 232-237. doi: 10.1007/s11705-012-1286-1

17. Shurygina IA, Ayushinova NI, Rodionova LV, Chepurnykh EE, Shurygin MG. The participation of signal transduction and gene regulation mechanisms in the cascade of MAPK p38 (mitogen-activated protein kinases) in the repair of damage to the serous membrane of the abdominal cavity. *Experimental and Clinical Gastroenterology*. 2020; 2(174): 91-94. doi: 10.31146/1682-8658-ecg-174-2-91-94. (In Russ.)

#### Сведения об авторах

**Шурыгина Ирина Александровна** – доктор медицинских наук, профессор РАН, заместитель директора по науке, ФГБНУ «Иркутский научный центр хирургии и травматологии», e-mail: irinashurygina@gmail.com, <https://orcid.org/0000-0003-3980-050X>

**Шурыгин Михаил Геннадьевич** – доктор медицинских наук, заведующий научно-лабораторным отделом, ФГБНУ «Иркутский научный центр хирургии и травматологии», <https://orcid.org/0000-0001-5921-0318>

**Родионова Любовь Викторовна** – кандидат биологических наук, заведующая лабораторией клеточной патофизиологии и биохимии, ФГБНУ «Иркутский научный центр хирургии и травматологии»; <https://orcid.org/0000-0002-5080-9225>

**Чепурных Елена Евгеньевна** – кандидат медицинских наук, учёный секретарь, ФГБНУ «Иркутский научный центр хирургии и травматологии», e-mail: chepurnikh.ee@yandex.ru, <https://orcid.org/0000-0002-3197-4276>

**Аюшинова Наталья Ильинична** – кандидат медицинских наук, научный сотрудник, ФГБНУ «Иркутский научный центр хирургии и травматологии», e-mail: katnatlove@mail.ru, <https://orcid.org/0000-0002-5200-3962>

#### Information about the authors

**Irina A. Shurygina** – Dr. Sc. (Med.), Professor of the Russian Academy of Sciences, Deputy Director for Science, Irkutsk Scientific Centre of Surgery and Traumatology, e-mail: irinashurygina@gmail.com, <https://orcid.org/0000-0003-3980-050X>

**Mikhail G. Shurygin** – Dr. Sc. (Med.), Head of the Scientific Laboratory Department, Irkutsk Scientific Centre of Surgery and Traumatology, <https://orcid.org/0000-0001-5921-0318>

**Lyubov V. Rodionova** – Cand. Sc. (Biol.), Head of the Laboratory of Cell Pathophysiology and Biochemistry, Irkutsk Scientific Centre of Surgery and Traumatology, <https://orcid.org/0000-0002-5080-9225>

**Elena E. Chepurnykh** – Cand. Sc. (Med.), Academic Secretary, Irkutsk Scientific Centre of Surgery and Traumatology, e-mail: chepurnikh.ee@yandex.ru, <https://orcid.org/0000-0002-3197-4276>

**Natalia I. Ayushinova** – Cand. Sc. (Med.), Research Officer, Irkutsk Scientific Centre of Surgery and Traumatology, e-mail: katnatlove@mail.ru, <https://orcid.org/0000-0002-5200-3962>

Статья получена: 06.11.2020. Статья принята: 20.11.2020. Статья опубликована: 26.12.2020.

Received: 06.11.2020. Accepted: 20.11.2020. Published: 26.12.2020.