

Хирургическое лечение тяжёлых деформаций пальцев стопы при ревматоидном артрите

Усольцев И.В., Леонова С.Н.

ФГБНУ «Иркутский научный центр хирургии и травматологии» (664003, г. Иркутск, ул. Борцов Революции, 1, Россия)

Автор, ответственный за переписку: Усольцев Иван Владимирович, e-mail: ivu38@mail.ru

Резюме

В статье представлен случай успешного хирургического лечения пациентки с тяжёлыми деформациями пальцев стопы, возникшими на фоне ревматоидного артрита. При клинико-рентгенологическом обследовании пациентки было диагностировано вальгусное отклонение I пальца стопы, при этом угол вальгусного отклонения составлял 64° градуса, и вальгусно-молоткообразная деформация II, III, IV пальцев стопы с вывихом III и IV пальцев. Имело место нарушение статодинамической функции стопы, выраженный болевой синдром. Были выбраны две суставосохраняющие хирургические методики лечения. Коррекцию деформации I пальца выполняли по авторской технологии, для коррекции деформации других пальцев стопы использовали методику Helal в авторской модификации. Итогом проведённого лечения явилось достижение коррекции деформации I пальца и устранение деформации II, III, IV пальцев стопы. Пациентка удовлетворена результатом проведённого оперативного лечения, внешним видом левой стопы, её функцией, возможностью ходить без боли и носить обычную обувь.

Данный клинический случай хирургического лечения тяжёлых деформаций пальцев стопы при ревматоидном артрите показывает возможность и важность проведения суставосохраняющих операций для получения хорошего косметического и функционального результата. Выполнение остеотомий плюсневых костей в предложенных модификациях позволяет добиться коррекции вальгусного отклонения I пальца стопы и деформации других пальцев стопы. В результате использования данных технологий удаётся сохранить плюснефаланговые суставы, устранить вывихи и подвывихи, восстановить функцию суставов, сформировать арку поперечного свода стопы, купировать болевой синдром, тем самым улучшить анатомо-функциональное состояние всей стопы.

Ключевые слова: ревматоидный артрит, вальгусное отклонение I пальца стопы, вальгусно-молоткообразная деформация пальцев стопы, суставосохраняющие операции.

Для цитирования: Усольцев И.В., Леонова С.Н. Хирургическое лечение тяжёлых деформаций пальцев стопы при ревматоидном артрите. *Acta biomedica scientifica*. 2019; 4(6): 123-127. doi: 10.29413/ABS.2019-4.6.19

Surgical Treatment of Severe Deformities of the Toes in Rheumatoid Arthritis

Usoltsev I.V., Leonova S.N.

Irkutsk Scientific Centre of Surgery and Traumatology (Bortsov Revolutsii str. 1, Irkutsk 664003, Russian Federation)

Corresponding author: Ivan V. Usoltsev, e-mail: ivu38@mail.ru

Abstract

The article presents the case of successful surgical treatment of a female patient with severe deformities of the toes arising from rheumatoid arthritis. After clinical and radiological examination the patient was diagnosed with a hallux valgus deviation of the first toe, with 64 degrees of valgus deviation angle, and a valgus-hammered deformity of the II, III, IV toes with a dislocation of the III and IV toes. There was a violation of the stato-dynamic function of the foot, severe pain. Two techniques of joint-preserving surgical treatment were selected. Correction of deformation of the first toe was carried out according to the author's technology, to correct the deformation of other toes, the Helal technique was used in the author's modification. The result of the treatment was the achievement of correction of the deformation of the first toe and the elimination of the deformation of the second, third, and fourth toes. The patient is satisfied with the outcome, the appearance of the left foot, its function, the ability to walk without pain and wear ordinary shoes.

This clinical case of surgical treatment of severe deformities of the toes with rheumatoid arthritis shows the possibility and importance of joint-saving operations to obtain a good cosmetic and functional result. Performing osteotomy of the metatarsal bones in the proposed modifications allows to correct the hallux valgus deviation of the first toe and deformation of the other toes. As a result of using these technologies, it is possible to maintain metatarsophalangeal joints, eliminate dislocations and subluxations, restore joint function, form an arch of the transverse arch of the foot, relieve pain, thereby improving the anatomical and functional state of the entire foot.

Key words: rheumatoid arthritis, hallux valgus deviation of the first toe, hallux valgus-hammer deformity of the toes of the foot, joint-saving operations

For citation: Usoltsev I.V., Leonova S.N. Surgical Treatment of Severe Deformities of the Toes in Rheumatoid Arthritis. *Acta biomedica scientifica*. 2019; 4(6): 123-127. doi: 10.29413/ABS.2019-4.6.19

ВВЕДЕНИЕ

Проблема лечения пациентов с деформациями стоп при ревматоидном артрите является актуальной в связи с неудовлетворительными результатами хирургического

лечения, обусловленными течением ревматоидного процесса, тяжестью деформации стопы, сопровождающей это заболевание, отказом от суставосохраняющих оперативных методик. Возникающие на фоне ревмато-

идного артрита вальгусное отклонение I пальца и молоткообразная деформация II–V пальцев являются самыми частыми видами деформаций стопы. При данных видах деформаций эффективными операциями считаются артродезирование I плюснефалангового сустава и резекция головок плюсневых костей [1]. Известно применение у пациентов с ревматоидным артритом Вейль-остеотомии, способствующей сохранению остеотомированных головок II–V плюсневых костей, восстановлению перекатной функции стопы [1].

ЦЕЛЬ ИССЛЕДОВАНИЯ

Обратить внимание травматологов-ортопедов на важность использования суставосберегающих операций у пациентов с ревматоидным артритом при хирургическом лечении деформаций пальцев стопы.

Приводим клинический пример, который показывает возможность использования хирургических методик, позволяющих улучшить состояние плюснефаланговых суставов и результаты лечения деформации пальцев стопы при ревматоидном артрите.

Клинический случай

Пациентка Г., 45 лет, поступила в ортопедическое отделение клиники ФГБНУ ИНЦХТ 20.02.2019 г. с диагнозом: поперечно-продольное плоскостопие II–III степени слева; вальгусное отклонение I пальца левой стопы, вальгусно-молоткообразная деформация II, III, IV пальца левой стопы; деформирующий артроз I плюснефалангового сустава II степени слева; комбинированная контрактура I, II, III, IV плюснефалангового сустава; болевой синдром.

Сопутствующий диагноз: ревматоидный артрит, серопозитивный с системными проявлениями, стадия 3-я поздняя, активность 2.

В анамнезе: Страдает ревматоидным артритом в течение 20 лет. Впервые отметила нарастающую деформацию в области переднего отдела левой стопы более 15 лет назад. Постепенно деформация переднего отдела стопы прогрессировала, присоединился болевой синдром,

который беспокоит в течение 6 лет, обратилась к врачу по месту жительства, была направлена в поликлинику ИНЦХТ, консультирована, рекомендовано оперативное лечение.

При поступлении в клинику ИНЦХТ пациентку беспокоила деформация переднего отдела левой стопы, не позволяющая носить обувь, выраженная боль в области I, II, III, IV плюснефаланговых суставов, боль по подошвенной поверхности стопы под головками II, III, IV плюсневых костей, препятствующая передвижению.

Данные осмотра: При ходьбе приступает на пяточную область левой стопы. Видимая тяжёлая деформация переднего отдела левой стопы, вальгусное отклонение I пальца и вальгусно-молоткообразная деформация II, III, IV пальцев. Движения в плюснефаланговых суставах ограниченные, болезненные. На подошвенной поверхности стопы в проекции головок плюсневых костей грубые, резко болезненные натоптыши (рис. 1).

На исходной рентгенограмме стопы, выполненной в дорсо-плантарной проекции, имеется вальгусное отклонение I, II, III, IV пальцев, вывих III и IV пальца, угол вальгусного отклонения I пальца равен 64 градусам (рис. 2, а). По рентгенограмме стопы в аксиальной проекции определяется отсутствие арки поперечного свода стопы, головки II, III, IV плюсневых костей располагаются на уровне головки I и V плюсневой кости (рис. 2, б).

Анализ данных клинико-рентгенологического исследования позволил выбрать две суставосберегающие хирургические методики. Оперативное лечение вальгусного отклонения I пальца левой стопы выполнялось по разработанной нами технологии [2]. Под спинномозговой анестезией, в положении пациентки «лёжа на спине», после наложения кровоостанавливающего турникета на нижнюю треть левого бедра, выполняли доступ по внутренней поверхности стопы к основной фаланге I пальца и к I плюсневой кости. Основным этапом операции включал выполнение z-образной остеотомии I плюсневой кости, фигурных пропилов на её подошвенном фрагменте, их

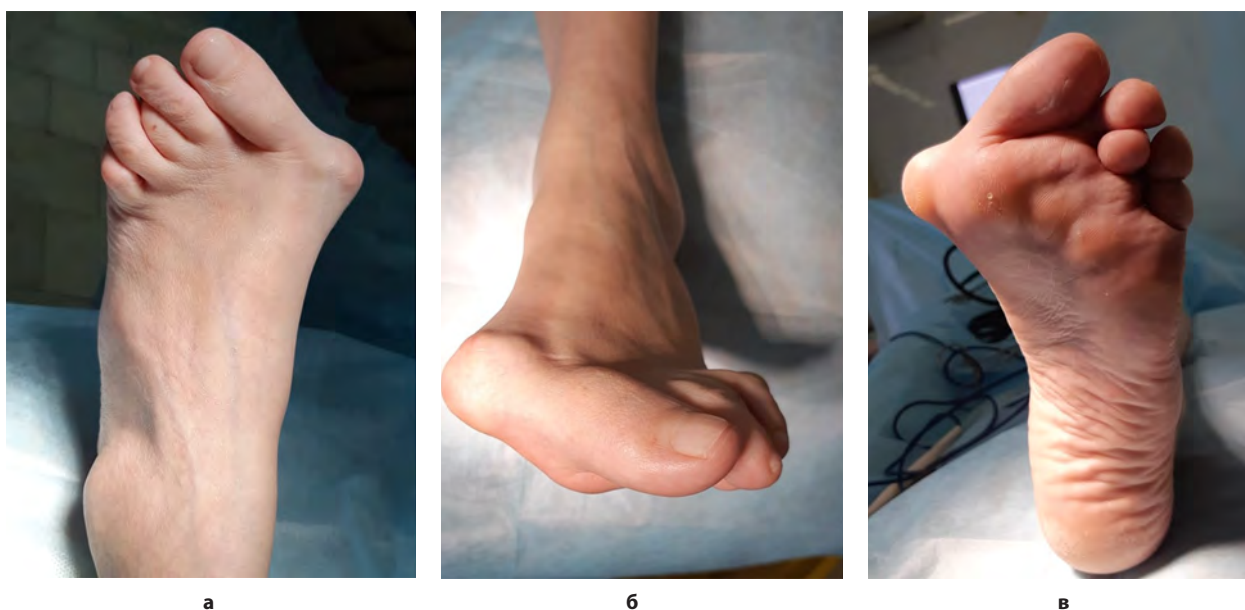
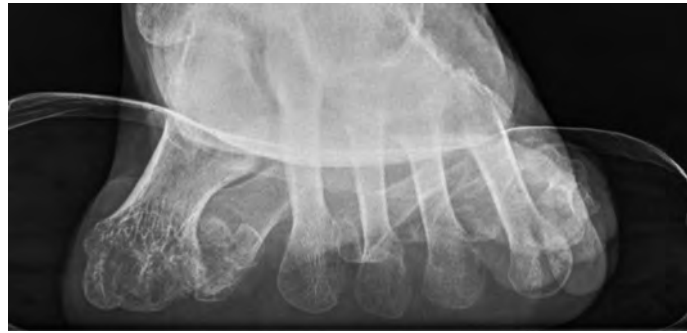
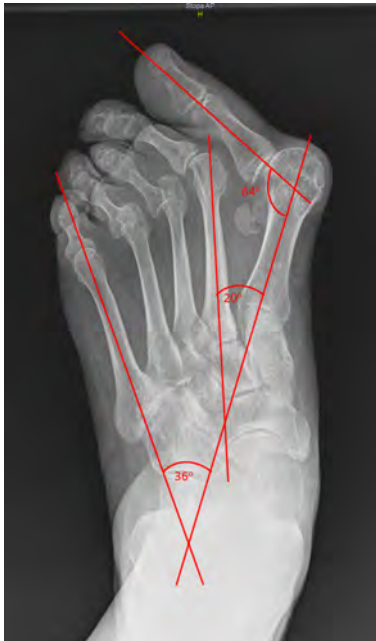
Рис. 1. Фото левой стопы пациентки Г. до операции: **а** – вид сверху, **б** – вид спереди, **в** – вид снизу.
Fig. 1. Photo of Patient G.'s left foot before the surgery: **a** – top view, **b** – front view, **v** – bottom view.



а

б

Рис. 2. Рентгенограмма левой стопы пациентки Г. до операции: а – дорсо-плантарная проекция, б – аксиальная проекция.

Fig. 2. X-ray of the left foot of the Patient G. before the surgery: а – dorso-plantar projection, б – axial projection.

сопоставление и фиксацию канюлированным винтом. Также проводили остеотомию основной фаланги I пальца, фиксацию канюлированным винтом (рис. 3).

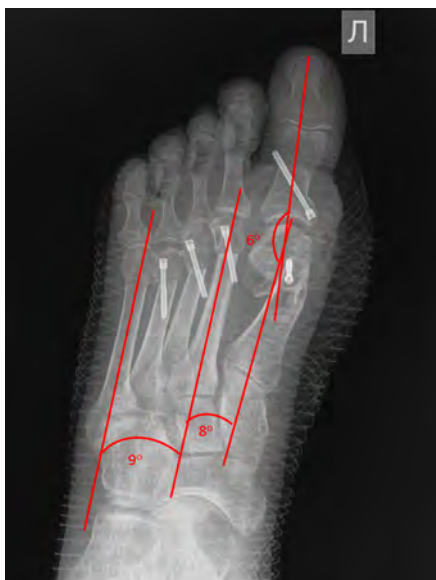

Рис. 3. Рентгенограмма левой стопы пациентки Г. после операции.

Fig. 3. X-ray of the left foot of the Patient G. after the surgery.

Угол вальгусного отклонения I пальца составил 6 градусов, то есть была достигнута коррекция деформации I пальца левой стопы.

Для устранения деформации II, III, IV пальцев левой стопы использовали модифицированную нами методику Helal [3, 4]. Доступ к плюсневым костям выполняли из двух разрезов на тыле стопы: во втором межплюсневом промежутке и над IV плюсневой костью. Производили два параллельных пропила на II плюсневой кости под углом 70 градусов к её оси от тыла к подошве в дистальном направлении. Первый пропил проходил на расстоянии 10 мм от шейки плюсневой кости по диафизу, второй – отступив

от первого пропила проксимально расстояние, на которое необходимо укоротить плюсневую кость (6 мм). Сместили дистальный фрагмент плюсневой кости вверх и латерально относительно проксимального фрагмента на 2 мм и фиксировали канюлированным винтом. На III и IV плюсневых костях выполняли аналогичные вмешательства, укорачивая их на 5 и 4 мм соответственно. Была достигнута коррекция деформации II, III, IV пальцев левой стопы (рис. 3).

Раны промыли растворами антисептиков, швы на раны (рис. 4), асептические повязки.

Левую стопу иммобилизовали ортопедическим ботинком.

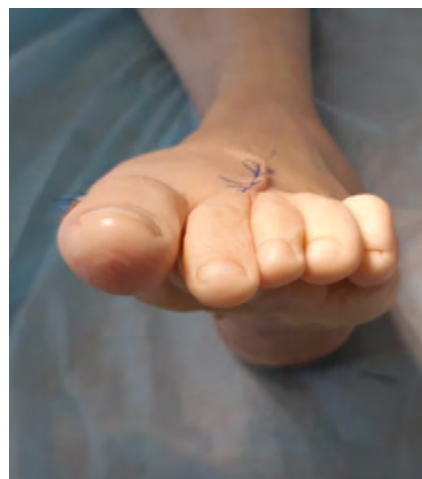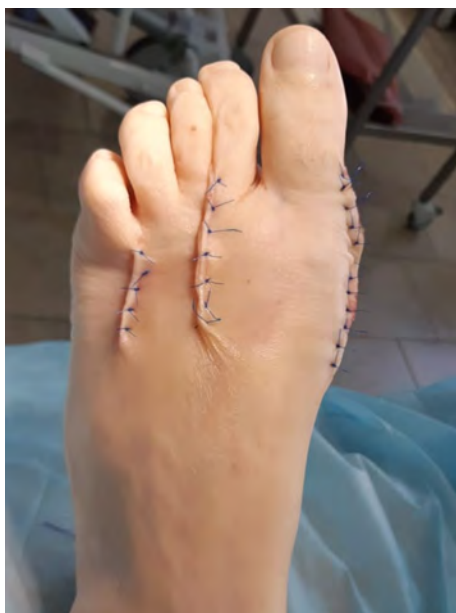В послеоперационном периоде осложнений не наблюдалось. Послеоперационные раны зажили первичным натяжением. Пациентка с первых суток после операции передвигалась с нагрузкой на левую стопу в ортопедическом ботинке в течение четырёх недель. Проходила курсы лечебной физкультуры, массажа.

Контрольный осмотр был проведён через 3 месяца после операции. Жалобы на эпизодически возникающую боль после активной физической нагрузки и после длительной ходьбы на тыльной поверхности левой стопы. При осмотре: пациентка передвигается с полной нагрузкой на левую стопу, боли нет, функция переката стопы удовлетворительная, рецидивов деформации пальцев стопы нет, движения в суставах пальцев стопы безболезненные, не ограниченные. На подошвенной поверхности стопы натоптышей нет, пальпация в проекции головок плюсневых костей безболезненная (рис. 5).

На контрольной рентгенограмме левой стопы в дорсо-плантарной проекции отмечено отсутствие рецидивов деформации I, II, III, IV пальцев. Определяется потеря коррекции вальгусного отклонения I пальца стопы, угол вальгусного отклонения с 6 градусов после операции увеличился до 16 градусов через 3 месяца после операции (значение соответствует норме). Вывихов и подвывихов в плюснефаланговых суставах нет (рис. 6, а).

На рентгенограмме стопы видна сформированная арка поперечного свода левой стопы, головки II, III, IV плюсневых костей находятся выше головок I и V плюсневой кости (рис. 6, б).

Результатом проведённого оперативного лечения пациентка довольна. Отмечает удовлетворённость внешним видом левой стопы, её функцией, возможностью ходить без боли и носить обычную обувь.

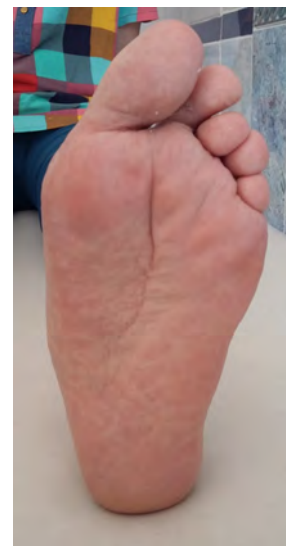
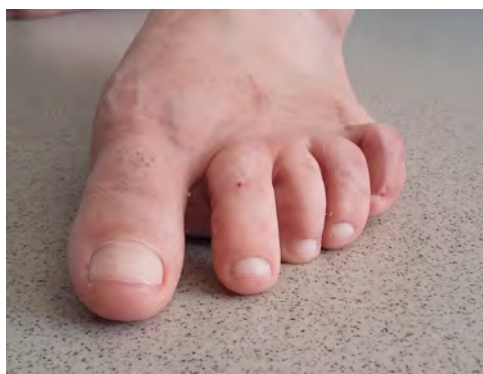
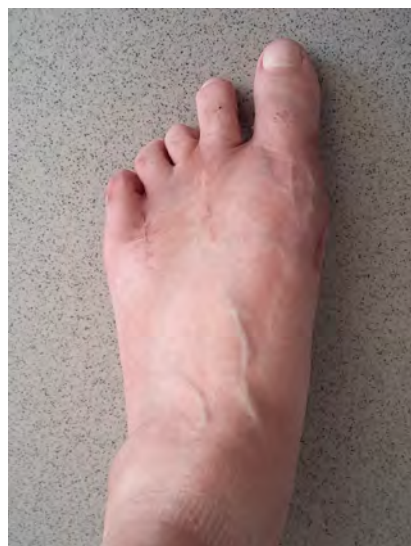
а

б

Рис. 4. Фото левой стопы пациентки Г. после операции: **а** – вид сверху, **б** – вид спереди.

Fig. 4. Photo of Patient G's left foot after surgery: **а** – top view, **б** – front view.



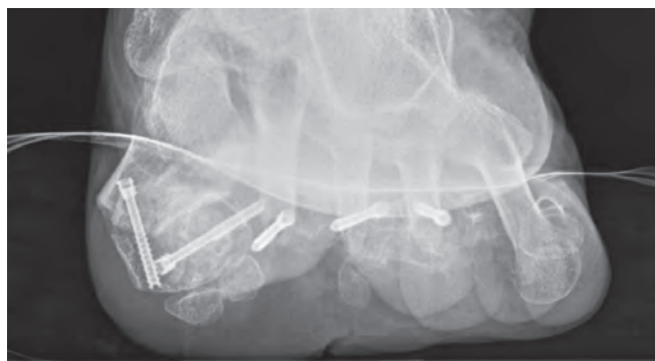
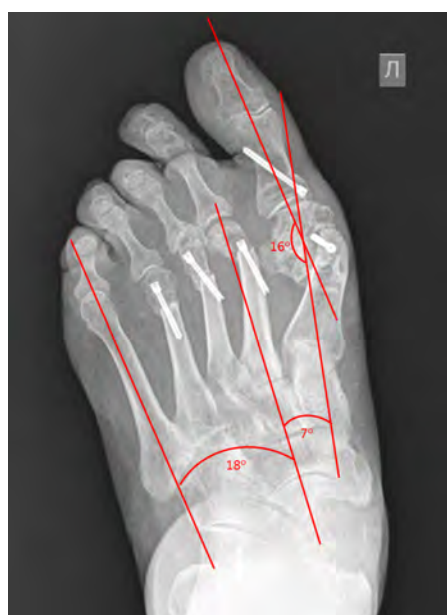а

б

в

Рис. 5. Фото левой стопы пациентки Г. через 3 месяца после операции: **а** – вид сверху, **б** – вид спереди, **в** – вид снизу.

Fig. 5. Photo of the left foot of Patient G. three months after the operation: **а** – top view, **б** – front view, **в** – bottom view.



а

б

Рис. 6. Рентгенограмма левой стопы пациентки Г. через 3 месяца после операции: **а** – дорсо-плантарная проекция, **б** – аксиальная проекция.

Fig. 6. X-ray of the left foot of Patient G. three months after the surgery: **а** – dorso-plantar projection, **б** – axial projection.

ЗАКЛЮЧЕНИЕ

Представленный клинический случай хирургического лечения тяжёлых деформаций пальцев стопы, возникших на фоне ревматоидного артрита, показывает возможность и важность проведения суставосберегающих операций для получения хорошего косметического и функционального результата. Выполнение остеотомий плюсневых костей в предложенных нами модификациях позволяет добиться коррекции вальгусного отклонения I пальца стопы и деформации других пальцев стопы. В результате использования данных технологий удаётся сохранить плюснефаланговые суставы, устранить вывихи и подвывихи, восстановить функцию суставов, сформировать арку поперечного свода стопы, купировать болевой синдром, тем самым улучшить анатомо-функциональное состояние всей стопы.

Клинический случай демонстрируется с согласия пациентки.

ЛИТЕРАТУРА

1. Хренников Я.Б., Павлов В.П. Комплексное лечение деформаций переднего отдела стоп у больных ревматоидным артритом с использованием реконструктивных и суставосберегающих операций. *Научно-практическая ревматология*. 2011; (3): 82-85.

2. Леонова С.Н., Усольцев И.В. *Способ оперативного лечения вальгусного отклонения первого пальца стопы: медицинская технология*. Иркутск: ИНЦХТ, 2016.

3. Леонова С.Н., Усольцев И.В. Новый способ хирургической коррекции деформации малых пальцев стопы. *Политравма*. 2018; (4): 51-59.

4. Trnka HJ, Mühlbauer M, Zettl R, Myerson MS, Ritschl P. Comparison of the results of the Weil and Helal osteotomies for the treatment of metatarsalgia secondary to dislocation of the lesser metatarsophalangeal joints. *Foot Ankle Int*. 1999; 20(2): 72-79.

REFERENCES

1. Khrennikov YaB, Pavlov VP. Comprehensive treatment of anterior foot deformities in patients with rheumatoid arthritis using reconstructive and joint-saving operations. *Nauchno-prakticheskaya revmatologiya*. 2011; (3): 82-85. (In Russ.)

2. Leonova SN, Usoltsev IV. *Method for surgical treatment of hallux valgus of the first toe: medical technology*. Irkutsk, 2016. (In Russ.)

3. Leonova SN, Usoltsev IV. A new method for surgical correction of deformity of the small toes. *Politravma*. 2018; (4): 51-59. (In Russ.)

4. Trnka HJ, Mühlbauer M, Zettl R, Myerson MS, Ritschl P. Comparison of the results of the Weil and Helal osteotomies for the treatment of metatarsalgia secondary to dislocation of the lesser metatarsophalangeal joints. *Foot Ankle Int*. 1999; 20(2): 72-79.

Сведения об авторах

Усольцев Иван Владимирович – кандидат медицинских наук, научный сотрудник научно-клинического отдела травматологии, ФГБНУ «Иркутский научный центр хирургии и травматологии», e-mail: ivu38@mail.ru, <http://orcid.org/0000-0002-4175-8403>

Леонова Светлана Николаевна – доктор медицинских наук, ведущий научный сотрудник научно-клинического отдела травматологии, ФГБНУ «Иркутский научный центр хирургии и травматологии», e-mail: svetlana.leonova.1963@mail.ru, <http://orcid.org/0000-0003-3675-6355>

Information about the authors

Ivan V. Usoltsev – Cand. Sc. (Med.), Research Officer at the Scientific Clinical Department of Traumatology, Irkutsk Scientific Centre of Surgery and Traumatology, e-mail: ivu38@mail.ru, <http://orcid.org/0000-0002-4175-8403>

Svetlana N. Leonova – Dr. Sc. (Med.), Leading Research Officer at the Research Clinical Department of Traumatology, Irkutsk Scientific Centre of Surgery and Traumatology, e-mail: svetlana.leonova.1963@mail.ru, <http://orcid.org/0000-0003-3675-6355>

Статья получена: 24.09.2019. Статья принята: 14.10.2019. Статья опубликована: 26.12.2019.

Received: 24.09.2019. Accepted: 14.10.2019. Published: 26.12.2019.