

## ВНУТРЕННИЕ БОЛЕЗНИ INTERNAL DISEASES

DOI: 10.29413/ABS.2019-4.5.3

### Сравнение эндоскопической картины при осложнениях со стороны верхних отделов желудочно-кишечного тракта, вызванных приёмом антитромботических средств и нестероидных противовоспалительных препаратов

Мороз Е.В.<sup>1</sup>, Каратеев А.Е.<sup>2</sup>, Крюков Е.В.<sup>1</sup>, Соколов А.А.<sup>3</sup>, Артемкин Э.Н.<sup>1</sup>

<sup>1</sup> ФГБУ «Главный военный клинический госпиталь имени академика Н.Н. Бурденко» Министерства обороны Российской Федерации (105229, г. Москва, Госпитальная пл., 3, Россия); <sup>2</sup> ФГБНУ Научно-исследовательский институт ревматологии им. В.А. Насоновой (115522, г. Москва, Каширское шоссе, 34А, Россия); <sup>3</sup> ФГБОУ ВО «Российский национальный исследовательский медицинский университет имени Н.И. Пирогова» Минздрава России (117997, г. Москва, ул. Островитянова, 1, Россия)

Автор, ответственный за переписку: Артемкин Эдуард Николаевич, e-mail: eduarddoctor@mail.ru

**Резюме**

**Цель исследования:** сравнение патологических изменений слизистой оболочки (СО) верхнего отдела ЖКТ, возникающих на фоне приёма антитромботических средств (АТС) и нестероидных противовоспалительных препаратов (НПВП).

**Материал и методы.** Проведено сравнение данных эндоскопических исследований двух групп пациентов, принимавших АТС и НПВП. Первая группа представлена 448 больными, наблюдавшимися в гастроэнтерологическом отделении, с эрозивно-язвенными изменениями слизистой ЖКТ, возникшими на фоне приёма АТС. Вторая группа – 6431 пациент, регулярно принимавший НПВП, с ревматическими заболеваниями.

**Результаты.** Эрозивно-язвенные изменения СО желудка и/или двенадцатиперстной кишки (ДПК) были выявлены у 168 (37,5 %) больных, получавших АТС, и у 1691 (26,3 %) больного, получавшего НПВП. Структура патологии различалась следующим образом: на фоне приёма АТС и НПВП число язв желудка составило 6,5 % и 15,5 % ( $p < 0,001$ ), язв ДПК – 2,9 % и 4,9 %, сочетанных язв желудка и ДПК – 2,9 % и 2,0 %, множественных эрозий СО – 52,4 % и 15,7 % ( $p < 0,001$ ), единичных эрозий СО – 35,1 % и 61,6 % соответственно. Наличие язвенного анамнеза и возраста  $\geq 65$  лет значительно увеличивали риск развития эрозивно-язвенных изменений у больных, принимавших АТС и НПВП: ОШ 5,182 (95% ДИ 2,701–9,942) и 3,24 (95% ДИ 2,19–5,34), 4,537 (95% ДИ 2,036–10,11) и 2,016 (95% ДИ 1,230–2,917) соответственно. Приём ИПП существенно снижал риск осложнённый как для АТС, так и НПВП: ОШ 0,329 (95% ДИ 0,199–0,546) и 0,317 (95% ДИ 0,210–0,428) соответственно.

**Заключение.** Структура патологии СО верхних отделов ЖКТ, возникшей на фоне приёма АТС и НПВП, различается. Для первой характерны множественные эрозии СО, для второй – единичные язвы антрального отдела желудка. Язвенный анамнез и пожилой возраст существенно повышают риск осложнений со стороны гастродуоденальной слизистой при использовании АТС и НПВП. Ингибиторы протонной помпы являются эффективным средством профилактики этой патологии.

**Ключевые слова:** антитромботические средства, низкие дозы аспирина, варфарин, новые оральные антикоагулянты, нестероидные противовоспалительные препараты, желудочно-кишечное кровотечение, эрозии, язвы, ингибитор протонной помпы, факторы риска

**Для цитирования:** Мороз Е.В., Каратеев А.Е., Крюков Е.В., Соколов А.А., Артемкин Э.Н. Сравнение эндоскопической картины при осложнениях со стороны верхних отделов желудочно-кишечного тракта, вызванных приёмом антитромботических средств и нестероидных противовоспалительных препаратов. *Acta biomedica scientifica*. 2019; 4(5): 19-25. doi: 10.29413/ABS.2019-4.5.3

### Comparison of the Endoscopic Picture in Case of Complications of the upper Gastrointestinal Tract Caused by the Use of Antithrombotic Agents and Non-Steroidal Anti-Inflammatory Drugs

Moroz E.V.<sup>1</sup>, Karateev A.E.<sup>2</sup>, Kryukov E.V.<sup>1</sup>, Sokolov A.A.<sup>3</sup>, Artemkin E.N.<sup>1</sup>

<sup>1</sup> Burdenko Main Military Clinical Hospital (Gospitalnaya square 3, Moscow 105229, Russian Federation); <sup>2</sup> V.A. Nasonova Research Institute of Rheumatology (Kashirskoe highway, Moscow 115522, Russian Federation); <sup>3</sup> Pirogov Russian National Research Medical University (Ostrovityanova str. 1, Moscow 117997, Russian Federation)

Corresponding author: Eduard N. Artemkin, e-mail: eduarddoctor@mail.ru

**Abstract**

*Intaking antithrombotic funds (ATA) and non-steroidal anti-inflammatory drugs (NSAIDs) is one of the most frequent causes of pathology in gastrointestinal (GI) tract.*

**The purpose of the study:** comparison of pathological changes of the mucous membrane in the upper GI tract, that occur against the background of ATA and NSAIDs admission.

**Material and methods.** Endoscopic data of two groups of patients taking ATA and NSAIDs have been compared. The first group of 448 patients from the 10th Gastrointestinal Department in N.N. Burdenko Main Military Clinical Hospital was on record from 2013 to 2017. The patients had erosive ulcerous changes of gastrointestinal mucosa, occurred against the background of the ATA admission. The second group comprised 6431 patients with rheumatic diseases. They were hospitalized in the clinic of V.A. Nasonova Research Institute of Rheumatology in the period from 2007 to 2016 and took NSAIDs regularly.

**Results.** Duodenal and gastric ulcer changes in gastric mucosa and duodenal ulcers were identified in 168 (37.5 %) patients taking ATA and in 1691 (26.3 %) patient treated with NSAIDs. Structure of pathology varied. So, against the background of ATA and NSAIDs admission, the number of acute gastric ulceration amounted to 6.5 % and 15.5 % ( $p < 0.001$ ); acute ulcers duodenal was 2.9 % and 4.9 %; combined ulcerative lesions of gastric and duodenal was 2.9 % and 2.0 %; multiple erosions of gastroduodenal mucosa were 52.4 % and 15.7 % ( $p < 0.001$ ); single erosion was 35.1 % and 61.6 %. The factor of ulcer history and age  $\geq 65$  years old increased significantly the risk of duodenal and gastric ulcer changes in patients taking ATA and NSAIDs: OR 5.182 (95% CI 2.701–9.942) and 3.24 (95% CI 2.19–5.34), 4.537 (95% CI 2.036–10.11) and 2.016 (95% CI 1.230–2.917) respectively. Intaking of proton pump inhibitor (PPI) reduced significantly the risk of complications for both ATA and NSAIDs: OR 0.329 (95% CI 0.199–0.546) and 0.317 (95% CI 0.210–0.428) respectively.

**Conclusion.** The structure of pathology of mucous in the upper gastrointestinal tract that arose against the backdrop of ATA and NSAIDs admission is different. The first is characterized by a multiple erosion, while the second one has single acute distal gastric ulcers. The ulcerative history and advanced age of patients increase significantly the risk of complications concerning the gastroduodenal mucosa when using ATA and NSAIDs. PPI is the effective means of preventing this pathology.

**Key words:** anticoagulants; non-steroidal anti-inflammatory drugs, duodenal and gastric ulcer; dabigatran; rivaroxaban; apixaban; adverse events; risk factors; treatment; prevention

**For citation:** Moroz E.V., Karateev A.E., Kryukov E.V., Sokolov A.A., Artemkin E.N. Comparison of the Endoscopic Picture in Case of Complications of the upper Gastrointestinal Tract Caused by the Use of Antithrombotic Agents and Non-Steroidal Anti-Inflammatory Drugs. *Acta biomedica scientifica*. 2019; 4(5): 19-25. doi: 10.29413/ABS.2019-4.5.3.

Нежелательные явления, связанные с приёмом различных лекарственных препаратов, – одна из наиболее частых причин развития серьёзной патологии желудочно-кишечного тракта (ЖКТ). Так, большая часть эпизодов желудочно-кишечных кровотечений (ЖКК) в развитых странах мира возникает вследствие негативного действия медикаментозных средств. Основными лекарственными средствами, приводящими к развитию этого опасного осложнения, являются, несомненно, нестероидные противовоспалительные препараты (НПВП) и антитромботические средства (АТС) – низкие дозы аспирина (НДА), варфарин, клопидогрел, новые оральные антикоагулянты (НОАК: дабигатран, ривароксабан, апиксабан) и др. [1, 2, 3].

Число потребителей этих лекарств очень велико и постоянно растёт. По данным Росстата, на 2017 г. в нашей стране было зарегистрировано 19,2 млн больных с болезнями костно-мышечной системы. За 2015 г. 297,5 тыс. жителей России перенесли переломы позвоночника и костей туловища, более 1,5 млн – костей верхних конечностей, более 1 млн – костей нижних конечностей [4]. Несомненно, большинство из этих пациентов получали НПВП (как наиболее популярное анальгетическое средство) и АТС – важнейшее средство для профилактики тромбозов и осложнений после травм и оперативных вмешательств.

По данным многолетней статистики, у больных, регулярно принимающих НПВП и АТС, ЖКК возникают с частотой 0,5–1 случай на 100 пациенто/лет. Вероятность развития этой патологии существенно выше у пожилых больных, при наличии язвенного анамнеза, у лиц, инфицированных *Helicobacter pylori* и в случае комбинированного использования НПВП и АТС [1, 5, 6].

Эффективное лечение и профилактика ЖКК предполагает точное определение его источника. Известно, что подавляющее большинство эпизодов кровотечения из верхних отделов ЖКТ связано с эрозиями слизистой обо-

лочки (СО) и язвами желудка и/или двенадцатиперстной кишки (ДПК). При этом характер патологии – локализация, множественность поражения и связь её появления с различными факторами риска – во многом определяет терапевтический подход [2, 3, 6]. Так, при кровотечении из отдельных язвенных дефектов приоритет нужно отдавать эндоскопическому гемостазу, а при кровотечении из эрозий, особенно при их множественном характере, – консервативной терапии, направленной на коррекцию нарушений свёртывания крови. Разумеется, в обоих случаях лечение будет дополнено применением антисекреторных и гастропротективных средств.

К сожалению, до настоящего времени имеется лишь ограниченное количество работ, в которых изучалась эндоскопическая картина гастродуоденальной слизистой при развитии ЖКК, связанных с приёмом НПВП и АТС.

**Целью** нашего исследования было сравнение частоты и характера эндоскопических изменений слизистой оболочки верхних отделов желудочно-кишечного тракта, возникающих при использовании нестероидных противовоспалительных препаратов и антитромботических средств.

## МАТЕРИАЛ И МЕТОДЫ

Нами проведено сравнение данных эзофагогастродуоденоскопии (ЭГДС) двух групп пациентов, принимавших АТС и НПВП. Первая из них была представлена 448 больными, которые наблюдались в 10 гастроэнтерологическом отделении ФГКУ ГВКГ им. Н.Н. Бурденко в период с 2013 по 2017 гг. с различной патологией ЖКТ, возникшей на фоне использования АТС. В эту группу не были включены пациенты, которые вместе с АТС получали НПВП (за исключением низких доз аспирина (НДА)). Вторая группа была представлена 6431 больным ревматическими заболеваниями, находившимися на стационарном лечении в клинике ФГБНУ НИИР им. В.А. Насоновой в период с 2007 по 2016 гг. Всем им была выполнена эзофагогастродуоде-

носкопия (ЭГДС). Все эти пациенты регулярно, не менее 2 недель до момента выполнения эндоскопического исследования, принимали НПВП. Причиной их направления на ЭГДС было появление симптомов, которые могли свидетельствовать о поражении ЖКТ (изжога, признаки гастро-эзофагеального рефлюкса, гастралгии, диспепсия, анемия и др.), наличие ранее диагностированного эрозивно-язвенного поражения слизистой ЖКТ, факторов риска НПВП-гастропатии или длительный приём НПВП.

Характеристика исследуемых групп представлена в таблице 1. Как видно, между ними были существенные различия: больные в первой группе были моложе, среди них преобладали лица мужского пола. С другой стороны, число пациентов, имевших язвенный анамнез и получавших активную гастропротективную терапию с использованием ингибиторов протонной помпы (ИПП), было очень близким.

Мы оценили частоту и локализацию эрозивно-язвенных изменений желудка и ДПК: эрозий (поверхностных повреждений СО), множественных эрозий ( $\geq 10$ ) и язв (дефекты слизистой оболочки более 5 мм в диаметре, имеющих видимую глубину).

Полученные данные вносились в компьютерные базы (Microsoft Excel 2011). Статистическая обработка результатов проводилась при помощи программы SPSS 17.0. Средние значения количественных значений в настоящей статье представлены в виде  $M \pm \delta$ . Статистически значимые различия количественных параметров определялись с помощью Т-теста Стьюдента, распределения ранговых переменных с использованием точного теста Фишера. Для оценки значения ряда факторов использовалось определение значения отношения шансов (ОШ) с соответствующим 95% доверительным интервалом (ДИ).

**РЕЗУЛЬТАТЫ**

Среди 448 больных, получавших АТС, при проведении эндоскопического исследования эрозивно-язвенные изменения были выявлены у 168 (37,5%), причём язвы желудка и/или ДПК диагностированы у 4,7%, а эрозии – у 32,8%.

Суммарное число эрозивно-язвенных изменений СО при использовании различных АТС составило: для НДА –

38,7%, для варфарина – 40,8%, для клопидогрела – 32,4%, для дабигатрана – 35,6%, для ривароксабана – 34,9%, для НМГ – 33,3%, для комбинированного приёма АТС – 34,4%. Как видно, число эрозий и язв было несколько выше у принимавших варфарин и НДА, по сравнению с больными, получавшими другие АТС (различия статистически незначимы;  $p > 0,05$ ).

Механизм негативного действия НДА на слизистую оболочку ЖКТ отличается от влияния других АТС, поэтому мы сравнили структуру эрозивно-язвенных изменений, выявленных у больных, получавших НДА ( $n = 196$ ), и пациентов, принимавших другие АТС ( $n = 252$ ). Частота язв желудка в этих подгруппах составила 3,1% и 2,0%, язв ДПК – 1,5% и 0,8%, сочетанных язв желудка и ДПК – 1,5% и 0,8%, множественных эрозий – 18,4% и 20,6%, единичных эрозий – 14,3% и 12,3% соответственно. Хотя общая частота язв желудка и/или ДПК была несколько выше у больных, принимавших НДА (6,1%), чем у пациентов на АТС (3,6%), отличие было статистически незначимым ( $p = 0,403$ ).

Среди 6431 больного, принимавшего НПВП, эрозивно-язвенные изменения СО были выявлены у 1691 (26,3%), в том числе язвы желудка и/или ДПК – у 5,9%, эрозии – у 20,4%. Здесь отмечалось существенное отличие по частоте поражения ЖКТ в зависимости от использованных НПВП. Суммарное число диагностированных эрозий и язв было наименьшим на фоне приёма селективных НПВП (с-НПВП) целекоксиба и эторикоксиба – 16,9% и 19,0%, максимальным – на фоне приёма неселективных НПВП (н-НПВП): ибупрофена – 39,4%, индометацина – 31,1%, кетопрофена – 29,6%, диклофенака – 27,5% ( $p < 0,05$ ).

Структура эрозивно-язвенных изменений СО у больных, получавших АТС и НПВП, представлена на рисунке 1. Можно видеть, что типичной патологией верхних отделов ЖКТ, которая определялась при использовании АТС, были множественные эрозии, которые возникали более чем в три раза чаще, чем на фоне НПВП ( $p < 0,001$ ). С другой стороны, приём НПВП гораздо чаще приводил к появлению язв желудка (в 15,5% случаев), чем использование АТС (в 6,5% случаев) ( $p < 0,001$ ).

Демографические и клинические параметры больных в исследуемых группах ( $n = 672$ )

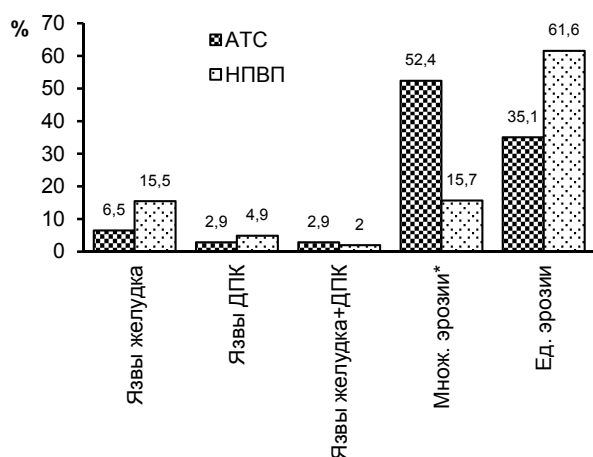
Таблица 1

Demographic and clinical parameters of patients in the groups studied ( $n = 672$ )

Table 1

Показатели	Группа АТС ( $n = 448$ )	Группа НПВП ( $n = 6431$ )
Пол (Ж : М) (%)	11,2 : 88,8	82,9 : 17,1
Средний возраст (лет)	42,1 $\pm$ 18,3	50,8 $\pm$ 15,7
Лица $\geq 65$ лет (%)	6,9	19,5
Основные заболевания, по поводу которых назначалась терапия (%)	Эндопротезирование крупных суставов по поводу остеоартроза (24,7%), ИБС (32,0%), нарушения ритма сердца (23,2%), травмы костного скелета (12,0%), другие (8,0%)	Ревматоидный артрит (57,6%), остеоартроз (15,1%), спондилоартриты (17,4%), другие (9,9%)
Язвенный анамнез (%)	11,2	10,1
Используемая медикаментозная терапия (%)	НДА* (43,7%), варфарин (7,1%), клопидогрел (3,9%), дабигатран (13,7%), ривароксабан (17,7%), НМГ* (4,7%), комбинированная схема лечения* (9,0%)	Нимесулид (35,9%), диклофенак (24,0%), мелоксикам (18,3%), кетопрофен (4,0%), индометацин (2,2%), ацеклофенак (3,4%), ибупрофен (1,8%), эторикоксиб (6,3%), целекоксиб (3,0%), другие НПВП (1,0%)
Приём ИПП (%)	25,4	21,7

Примечание. \*НДА – низкие дозы аспирина; НМГ – низкомолекулярный гепарин; комбинированная терапия: НДА + клопидогрел, НДА + дабигатран, ривароксабан или НМГ.



**Рис. 1.** Сравнение характера эрозивно-язвенных изменений, возникших на фоне приёма АТС (n = 168) и НПВП (n = 1691): \* – множественные эрозии СО (≥ 10).

**Fig. 1.** Comparison of the nature of the acute gastric and duodenal ulcers with patients receiving АТС (n = 448) and NSAIDS (n = 6431): \* – множественные эрозии СО (≥ 10).

Мы сравнили влияние ряда факторов – язвенного анамнеза, пожилого возраста (≥ 65 лет) и профилактического использования ингибиторов протонной помпы (ИПП) на риск развития эрозивно-язвенных СО изменений у больных, принимавших АТС и НПВП. Согласно проведённым расчётам, ОШ для язвенного анамнеза составило 5,182 (95% ДИ 2,701–9,942) и 3,24 (95% ДИ 2,19–5,34), для возраста ≥ 65 лет 4,537 (95% ДИ 2,036–10,11) и 2,016 (95% ДИ 1,230–2,917), для приёма ИПП – 0,329 (95% ДИ 0,199–0,546) и 0,317 (95% ДИ 0,210–0,428) соответственно.

### ОБСУЖДЕНИЕ

Полученные нами данные показывают значительное различие в структуре патологии верхних отделов ЖКТ, возникающих на фоне приёма АТС и НПВП. Если для первой характерно развитие множественных эрозий, то для второй – единичных (редко – множественных) язв антрального отдела желудка. Вероятно, это отличие связано с особенностями патогенеза повреждения СО, вызванного данными лекарственными средствами. Так, АТС снижают процессы тромбообразования, тем самым провоцируя развитие или замедляя заживление имеющихся локальных дефектов СО, появление которых определяется различными экзогенными повреждающими факторами: инфекцией *H. pylori*, компонентами пищи и табачного дыма (у курящих пациентов), другими лекарствами, желчными кислотами и содержимым кишки при дуодено-гастральном рефлюксе и др. Негативное действие АТС, таким образом, носит «диффузный» характер [1, 7, 8].

Как было отмечено выше, механизм негативного действия НДА на слизистую оболочку отличается от влияния других АТС. НДА, помимо снижения свёртываемости крови, подавляют синтез цитопротективных простагландинов СО за счёт ингибирования циклооксигеназы (ЦОГ) 1. Однако не следует рассматривать патогенез поражения ЖКТ, вызванного НДА, полностью идентичным механизму «классической» НПВП-гастропатии, ведь НДА оказывают антитромботическое действие, а традиционные НПВП (неселективные ингибиторы ЦОГ-2) и коксибы, напротив, способны повышать свёртываемость крови. Протромбо-

тический эффект всех НПВП (за исключением напроксена) подтверждён множеством клинических и популяционных исследований, а также соответствующими мета-анализами [5]. При этом значительный вклад антикоагулянтного эффекта НДА в развитие повреждения СО отмечается многими авторами [9, 10].

Мы не наблюдали существенного отличия в структуре эрозивно-язвенных изменений у пациентов, получавших НДА, и больных, принимавших АТС. Хотя частота язв желудка и/или ДПК была несколько выше у принимавших НДА, чем АТС, отличие было статистически незначимым. Возможно, это связано с небольшим числом наблюдений, ведь общее число больных с выявленными язвами желудка и/или ДПК в этих подгруппах составило 12 и 9 соответственно. При этом, в отличие от больных, получавших НПВП, у пациентов на НДС отмечалась гораздо более высокая частота множественных эрозий – так же, как у получавших другие АТС.

Патогенез НПВП-гастропатии, очевидно, имеет иную природу. НПВП блокируют ЦОГ-1 и снижают синтез цитопротективных простагландинов, делая СО менее устойчивой к повреждающему действию кислоты желудочного сока и повышая тем самым возможность развития пептического изъязвления. Кроме этого, подавление активности ЦОГ-2 (основное фармакологическое действие всех НПВП) замедляет течение репаративных процессов в СО, снижая тем самым темпы заживления острых эрозий и язв. По сути этот механизм близок патогенезу «обычной» язвенной болезни, при которой дефект стенки желудка и/или ДПК в большинстве случаев единичен [1, 11].

В целом полученные нами данные вполне соответствуют результатам, описанным зарубежными авторами. Структура патологии ЖКТ при использовании АТС в наибольшей степени изучена для НДА. По данным многолетнего наблюдения, язвы верхних отделов ЖКТ возникают у 5–10 %, а эрозии – у 40–60 %, получающих это лекарственное средство [12, 13]. Недавно N. Uemura et al. [14] представили данные эндоскопического исследования 1454 больных, не менее 1 месяца получавших НДА в дозе 75–325 мг/сутки. Язвы были выявлены у 6,5 %, эрозии – у 29,2 % обследованных лиц. Причём язвы в основном локализовались в желудке (85,1 %), значительно реже – в ДПК (10,6 %), и лишь у единичных пациентов отмечались сочетанные язвы желудка и ДПК (4,3 %). При этом эффективная гастропротективная терапия – назначение ИПП – существенно снижала риск появления эрозивно-язвенных изменений: ОШ для язв составил 0,34 (95% ДИ 0,15–0,68; p = 0,0050), для эрозий – 0,32 (95% ДИ 0,22–0,46; p < 0,0001).

Существенно меньше работ, где оценивалась характеристика эндоскопической картины у пациентов, получавших другие АТС. Нами проанализированы два крупных исследования, в которых проводился анализ точных источников ЖКК, возникших на фоне приёма варфарина. K. Thodorou et al. [15] определили характер патологии, ставшей причиной кровотечения у 111 больных, получавших этот препарат. В 47 % случаев это были язвы желудка/ДПК, в 10,8 % – эрозии, в 29,7 % источник кровотечения выявлен не был. Остальные случаи приходились на онкологические заболевания, синдромом Меллори – Вейса и др.

Близкие данные получили T. Rubin et al. [16], проведя ретроспективный анализ 98 случаев ЖКК (7,3 % леталь-

ных исходов), возникших на фоне приёма варфарина. Так, источниками кровотечения из верхних отделов ЖКТ были язвы – 17,0 %, эрозии желудка – 18,2 %, эрозии ДПК – 9,1 %, эзофагит – 11,4 %, ангиодисплазия – 10,2 %, синдром Меллори – Вейса – 9,4 % и варикозно расширенные вены пищевода – 2,3 %. У 21,6 % больных источник не был выявлен.

При поиске в системе PubMed нам не удалось обнаружить исследования, специально посвящённые оценке эндоскопической картины верхних отделов ЖКТ у лиц, получавших НОАК. Тем более интересны наши данные, показывающие достаточно высокую частоту эрозивных изменений СО желудка и ДПК (около 35 %) у больных, получавших дабигатран и ривароксабан.

Эндоскопическая характеристика НПВП-гастропатии хорошо известна по данным многочисленных исследований, в которых изучался профилактический или лечебный эффект гастропротективных препаратов у больных, получавших НПВП, а также сравнительная безопасность различных препаратов этого класса. Согласно этим данным, на фоне приёма н-НПВП при отсутствии эффективной профилактики частота развития язв достигает 10–25 %. При этом соотношение язв желудка и ДПК у больных с НПВП-гастропатией составляет 1,5/2,0:1, а на сочетанные язвы желудка и ДПК приходится около 5 % от общего числа НПВП-индуцированных язв. При этом около 20 % больных имеют язвы  $\geq 10$  мм в диаметре [17, 18, 19, 20, 21].

Так, оценить частоту развития язв на фоне приёма различных НПВП можно по данным 2 идентичных по дизайну 12-недельных исследований ( $n = 742$  и  $n = 680$ ), в которых сравнивалась безопасность с-НПВП эторикоксиба и н-НПВП напроксена и ибупрофена. К моменту завершения наблюдения, на фоне приёма эторикоксиба язвы  $\geq 5$  мм были выявлены у 6,6 % пациентов в первом и у 6,2 % во втором исследовании, напроксена – у 18,9 %, ибупрофена – у 12,3 %. Эрозии СО выявлялись с частотой 15–20 % [22, 23].

В ранее выполненном российском исследовании, представляющем анализ эндоскопических изменений слизистой верхних отделов ЖКТ у 6103 больных, получавших НПВП, язвы желудка и/или ДПК были определены у 12,3 % обследованных лиц [24].

Важной частью нашего исследования стала оценка факторов риска патологии ЖКТ, возникающей на фоне приёма АТС и НПВП. Оказалось, что наличие язвенного анамнеза и пожилого возраста значительно (в 3–5 раз) повышает вероятность развития эрозивно-язвенных изменений СО – вызванных приёмом как АТС, так и НПВП. При этом использование ИПП статистически значимо (почти в три раза) снижало риск развития эрозивно-язвенных изменений.

Таким образом, полученные нами данные показывают серьёзное различие в характере эндоскопических изменений слизистой верхнего отдела ЖКТ, возникающих на фоне приёма АТС и НПВП. Конечно, на полученный результат могло повлиять различие в демографических показателях исследуемых групп. Так, среди пациентов, получавших АТС, преобладали мужчины, а среди принимавших НПВП – женщины. Однако в группах пациентов с выявленными эрозивно-язвенными поражениями гастродуоденальной слизистой эти показатели не имели столь значимых различий: соотношение мужчин и

женщин в 1-й группе составило 34,6 % : 41,7 %, во 2-й группе – 37,6 % : 32,1 %, а пациенты старше 65 лет в обеих группах встречались одинаково часто – в 24,6 % и 27,1 % соответственно. Кроме этого, на частоту и характер эрозивно-язвенных изменений СО могло повлиять различие в возрасте: больные, получавшие НПВП, были в среднем значительно старше. Эти факторы могут рассматриваться как определённое ограничение значимости настоящего исследования.

Тем не менее, важно отметить, что для АТС типично диффузное поражение СО с развитием множественных эрозий, а для НПВП-гастропатии – в основном единичных язв антрального отдела желудка. Наличие язвенного анамнеза и пожилой возраст пациентов существенно повышают риск развития этой патологии. Применение ИПП следует считать эффективной мерой по профилактике опасных ЖКТ-осложнений, связанных с приёмом АТС и НПВП.

Несомненно, требуются дальнейшие, более крупные проспективные исследования патологии верхних отделов ЖКТ, связанной с приёмом АТС, а также методов их эффективной профилактики.

#### Информация о вкладе авторов

Мороз Е.В. – сбор и анализ клинических данных пациентов в отделении гастроэнтерологии ФГБУ «Главный военный клинический госпиталь имени академика Н.Н. Бурденко» Министерства обороны Российской Федерации.

Каратеев А.Е. – сбор и анализ клинических данных пациентов в ФГБНУ Научно-исследовательский институт ревматологии им. В.А. Насоновой.

Крюков Е.В. – общее руководство проводимым исследованием, координация действий различных служб и структурных подразделений ФГБУ «Главный военный клинический госпиталь имени академика Н.Н. Бурденко» Министерства обороны Российской Федерации.

Соколов А.А., Артемкин Э.Н. – выполнение эндоскопических исследований с оценкой и анализом характера изменений слизистой верхнего отдела желудочно-кишечного тракта у больных на фоне приёма АТС и НПВП.

#### ЛИТЕРАТУРА

1. Мороз Е.В., Каратеев А.Е., Крюков Е.В., Чернецов В.А. Желудочно-кишечные кровотечения при использовании новых пероральных антикоагулянтов: эпидемиология, факторы риска, лечение и профилактика. *Научно-практическая ревматология*. 2017; 55(6): 675-684. doi: 10.14412/1995-4484-2017-675-684
2. Gralnek IM, Dumonceau JM, Kuipers EJ, Lanas A, Sanders DS, Kurien M, et al. Diagnosis and management of nonvariceal upper gastrointestinal hemorrhage: European Society of Gastrointestinal Endoscopy (ESGE) Guideline. *Endoscopy*. 2015; 47(10): a1-46. doi: 10.1055/s-0034-1393172.
3. Laursen SB. Treatment and prognosis in peptic ulcer bleeding. *Dan Med J*. 2014; 61(1): B4797.
4. Федеральная служба государственной статистики. *Здравоохранение в России 2017*. М., 2017.
5. Каратеев А.Е., Насонов Е.Л., Ивашкин В.Т., Мартынов А.И., Яхно Н.Н., Арутюнов Г.П., и др. Рациональное использование нестероидных противовоспалительных препаратов. Клинические рекомендации. *Научно-практическая ревматология*. 2018; 56: 1-29. doi: 10.14412/1995-4484-2018-1-29
6. Fashner J, Gitsu AC. Diagnosis and treatment of peptic ulcer disease and *H. pylori* infection. *Am Fam Physician*. 2015; 91(4): 236-242.

7. Deutsch D, Boustière C, Ferrari E, Albaladejo P, Morange PE, Benamouzig R. Direct oral anticoagulants and digestive bleeding: therapeutic management and preventive measures. *Therap Adv Gastroenterol.* 2017; 10(6): 495-505. doi: 10.1177/1756283X17702092

8. Cheung KS, Leung WK. Gastrointestinal bleeding in patients on novel oral anticoagulants: Risk, prevention and management. *World J Gastroenterol.* 2017; 23(11): 1954-1963. doi: 10.3748/wjg.v23.i11.1954

9. Lavie CJ, Howden CW, Scheiman J, Tursi J. Upper gastrointestinal toxicity associated with long-term aspirin therapy: consequences and prevention. *Curr Probl Cardiol.* 2017; 42(5): 146-164. doi: 10.1016/j.cpcardiol.2017.01.006

10. Cryer B, Mahaffey KW. Gastrointestinal ulcers, role of aspirin, and clinical outcomes: pathobiology, diagnosis, and treatment. *J Multidiscip Healthc.* 2014; 7: 137-146. doi: 10.2147/JMDH.S54324

11. Lanasa A, Chan FKL. Peptic ulcer disease. *Lancet.* 2017; 390(10094): 613-624. doi: 10.1016/S0140-6736(16)32404-7

12. Hsu PI, Tsai TJ. Epidemiology of upper gastrointestinal damage associated with low-dose aspirin. *Curr Pharm Des.* 2015; 21(35): 5049-5055. doi: 10.2174/1381612821666150915104800

13. Sostres C, Gargallo CJ, Lanasa A. Interaction between *Helicobacter pylori* infection, nonsteroidal anti-inflammatory drugs and/or low-dose aspirin use: old question new insights. *World J Gastroenterol.* 2014; 20(28): 9439-9450. doi: 10.3748/wjg.v20.i28.9439

14. Uemura N, Sugano K, Hiraishi H, Shimada K, Goto S, Uchiyama S, et al. Risk factor profiles, drug usage, and prevalence of aspirin-associated gastroduodenal injuries among high-risk cardiovascular Japanese patients: the results from the MAGIC study. *J Gastroenterol.* 2014; 49(5): 814-824. doi: 10.1007/s00535-013-0839-5

15. Thomopoulos KC, Mimidis KP, Theocharis GJ, Gatopoulou AG, Kartalis GN, Nikolopoulou VN. Acute upper gastrointestinal bleeding in patients on long-term oral anticoagulation therapy: endoscopic findings, clinical management and outcome. *World J Gastroenterol.* 2005; 11(9): 1365-1368. doi: 10.3748/wjg.v11.i9.1365

16. Rubin TA, Murdoch M, Nelson DB. Acute GI bleeding in the setting of supratherapeutic international normalized ratio in patients taking warfarin: endoscopic diagnosis, clinical management, and outcomes. *Gastrointest Endosc.* 2003; 58(3): 369-373. doi: 10.1067/S0016-5107(03)00010-5

17. Graham DY, White RH, Moreland LW, Schubert TT, Katz R, Jaszewski R, et al. Duodenal and gastric ulcer prevention with misoprostol in arthritis patients taking NSAIDs. *Ann Intern Med.* 1993; 119(4): 257-262. doi: 10.7326/0003-4819-119-4-199308150-00001

18. Raskin JB, White RH, Jackson JE, Weaver AL, Tindall EA, Lies RB, et al. Misoprostol dosage in the prevention of nonsteroidal anti-inflammatory drug-induced gastric and duodenal ulcers: a comparison of three regimens. *Ann Intern Med.* 1995; 123(5): 344-350. doi: 10.7326/0003-4819-123-5-199509010-00004

19. Cullen D, Bardhan KD, Eisner M, Kogut DG, Peacock RA, Thomson JM, et al. Primary gastroduodenal prophylaxis with omeprazole for non-steroidal anti-inflammatory drug users. *Aliment Pharmacol Ther.* 1998; 12(2): 135-140. doi: 10.1046/j.1365-2036.1998.00288.x

20. Ekström P, Carling L, Wetterhus S, Wingren PE, Anker-Hansen O, Lundegårdh G, et al. Prevention of peptic ulcer and dyspeptic symptoms with omeprazole in patients receiving continuous non-steroidal anti-inflammatory drug therapy. A Nordic multicentre study. *Scand J Gastroenterol* 1996; 31(8): 753-758. doi: 10.3109/00365529609010347

21. Graham DY, Agrawal NM, Campbell DR, Haber MM, Collis C, Lukasik NL, et al. Ulcer prevention in long-term users of nonsteroidal anti-inflammatory drugs. *Arch Intern Med.* 2002; 162(2): 169-175. doi: 10.1001/archinte.162.2.169

22. Hunt RH, Harper S, Callegari P, Yu C, Quan H, Evans J, et al. Complementary studies of the gastrointestinal safety of the cyclo-oxygenase-2-selective inhibitor etoricoxib. *Aliment Pharmacol Ther.* 2003; 17(2): 201-210. doi: 10.1046/j.1365-2036.2003.01407.x

23. Hunt RH, Harper S, Watson DJ, Yu C, Quan H, Lee M, et al. The gastrointestinal safety of the COX-2 selective inhibitor etoricoxib assessed by both endoscopy and analysis of upper gastrointestinal events. *Am J Gastroenterol.* 2003; 98(8): 1725-1733. doi: 10.1111/j.1572-0241.2003.07598.x

24. Каратеев А.Е., Насонова В.А. Развитие и рецидивирование язв желудка и двенадцатиперстной кишки у больных, принимающих нестероидные противовоспалительные препараты. *Терапевтический архив.* 2008; 80(5), 62-66.

## REFERENCES

1. Moroz EV, Karateev AE, Kryukov EV, Chernetsov VA. Gastrointestinal bleeding when using the new oral anticoagulants: epidemiology, risk factors, prevention and treatment. *Nauchno-prakticheskaya revmatologiya.* 2017; 55(6): 675-684. doi: 10.14412/1995-4484-2017-675-684. (In Russ.)

2. Gralnek IM, Dumonceau JM, Kuipers EJ, Lanasa A, Sanders DS, Kurien M, et al. Diagnosis and management of nonvariceal upper gastrointestinal hemorrhage: European Society of Gastrointestinal Endoscopy (ESGE) Guideline. *Endoscopy.* 2015; 47(10): a1-46. doi: 10.1055/s-0034-1393172.

3. Laursen SB. Treatment and prognosis in peptic ulcer bleeding. *Dan Med J.* 2014; 61(1): B4797.

4. Federal State Statistics Service. *Healthcare in Russia 2017.* Moscow; 2017. (In Russ.)

5. Karateev AE, Nasonov EL, Ivashkin VT, Martynov AI, Yakhno NN, Arutyunov GP, et al. Rational use of nonsteroidal anti-inflammatory drugs. Clinical guidelines. *Rheumatology Science and Practice.* 2018; 56: 1-29. doi: 10.14412/1995-4484-2018-1-29. (In Russ.)

6. Fashner J, Gitu AC. Diagnosis and treatment of peptic ulcer disease and *H. pylori* infection. *Am Fam Physician.* 2015; 91(4): 236-242.

7. Deutsch D, Boustière C, Ferrari E, Albaladejo P, Morange PE, Benamouzig R. Direct oral anticoagulants and digestive bleeding: therapeutic management and preventive measures. *Therap Adv Gastroenterol.* 2017; 10(6): 495-505. doi: 10.1177/1756283X17702092

8. Cheung KS, Leung WK. Gastrointestinal bleeding in patients on novel oral anticoagulants: Risk, prevention and management. *World J Gastroenterol.* 2017; 23(11): 1954-1963. doi: 10.3748/wjg.v23.i11.1954

9. Lavie CJ, Howden CW, Scheiman J, Tursi J. Upper gastrointestinal toxicity associated with long-term aspirin therapy: consequences and prevention. *Curr Probl Cardiol.* 2017; 42(5): 146-164. doi: 10.1016/j.cpcardiol.2017.01.006

10. Cryer B, Mahaffey KW. Gastrointestinal ulcers, role of aspirin, and clinical outcomes: pathobiology, diagnosis, and treatment. *J Multidiscip Healthc.* 2014; 7: 137-146. doi: 10.2147/JMDH.S54324

11. Lanasa A, Chan FKL. Peptic ulcer disease. *Lancet.* 2017; 390(10094): 613-624. doi: 10.1016/S0140-6736(16)32404-7

12. Hsu PI, Tsai TJ. Epidemiology of upper gastrointestinal damage associated with low-dose aspirin. *Curr Pharm Des.* 2015; 21(35): 5049-5055. doi: 10.2174/1381612821666150915104800

13. Sostres C, Gargallo CJ, Lanasa A. Interaction between *Helicobacter pylori* infection, nonsteroidal anti-inflammatory drugs and/or low-dose aspirin use: old question new insights. *World J Gastroenterol.* 2014; 20(28): 9439-9450. doi: 10.3748/wjg.v20.i28.9439

14. Uemura N, Sugano K, Hiraishi H, Shimada K, Goto S, Uchiyama S, et al. Risk factor profiles, drug usage, and prevalence of aspirin-associated gastroduodenal injuries among high-risk cardiovascular Japanese patients: the results from the MAGIC study. *J Gastroenterol.* 2014; 49(5): 814-824. doi: 10.1007/s00535-013-0839-5

15. Thomopoulos KC, Mimidis KP, Theocharis GJ, Gatopoulou AG, Kartalis GN, Nikolopoulou VN. Acute upper gastrointestinal bleeding in patients on long-term oral anticoagulation therapy: endoscopic findings, clinical management and outcome. *World J Gastroenterol.* 2005; 11(9): 1365-1368. doi: 10.3748/wjg.v11.i9.1365

16. Rubin TA, Murdoch M, Nelson DB. Acute GI bleeding in the setting of supratherapeutic international normalized ratio in patients taking warfarin: endoscopic diagnosis, clinical management, and outcomes. *Gastrointest Endosc.* 2003; 58(3): 369-373. doi: 10.1067/S0016-5107(03)00010-5
17. Graham DY, White RH, Moreland LW, Schubert TT, Katz R, Jaszewski R, et al. Duodenal and gastric ulcer prevention with misoprostol in arthritis patients taking NSAIDs. *Ann Intern Med.* 1993; 119(4): 257-262. doi: 10.7326/0003-4819-119-4-199308150-00001
18. Raskin JB, White RH, Jackson JE, Weaver AL, Tindall EA, Lies RB, et al. Misoprostol dosage in the prevention of nonsteroidal anti-inflammatory drug-induced gastric and duodenal ulcers: a comparison of three regimens. *Ann Intern Med.* 1995; 123(5): 344-350. doi: 10.7326/0003-4819-123-5-199509010-00004
19. Cullen D, Bardhan KD, Eisner M, Kogut DG, Peacock RA, Thomson JM, et al. Primary gastroduodenal prophylaxis with omeprazole for non-steroidal anti-inflammatory drug users. *Aliment Pharmacol Ther.* 1998; 12(2): 135-140. doi: 10.1046/j.1365-2036.1998.00288.x
20. Ekström P, Carling L, Wetterhus S, Wingren PE, Anker-Hansen O, Lundegårdh G, et al. Prevention of peptic ulcer and dyspeptic symptoms with omeprazole in patients receiving continuous non-steroidal anti-inflammatory drug therapy. A Nordic multicentre study. *Scand J Gastroenterol* 1996; 31(8): 753-758. doi: 10.3109/00365529609010347
21. Graham DY, Agrawal NM, Campbell DR, Haber MM, Collis C, Lukasik NL, et al. Ulcer prevention in long-term users of nonsteroidal anti-inflammatory drugs. *Arch Intern Med.* 2002; 162(2): 169-175. doi: 10.1001/archinte.162.2.169
22. Hunt RH, Harper S, Callegari P, Yu C, Quan H, Evans J, et al. Complementary studies of the gastrointestinal safety of the cyclo-oxygenase-2-selective inhibitor etoricoxib. *Aliment Pharmacol Ther.* 2003; 17(2): 201-210. doi: 10.1046/j.1365-2036.2003.01407.x
23. Hunt RH, Harper S, Watson DJ, Yu C, Quan H, Lee M, et al. The gastrointestinal safety of the COX-2 selective inhibitor etoricoxib assessed by both endoscopy and analysis of upper gastrointestinal events. *Am J Gastroenterol.* 2003; 98(8): 1725-1733. doi: 10.1111/j.1572-0241.2003.07598.x
24. Karateev AE, Nasonov VA. Development and relapse of gastroduodenal ulcer in patients taking nonsteroid anti-inflammatory drugs: effects of standard risk factors. *Terapevticheskiy arkhiv.* 2008; 80(5): 62-66. (In Russ.)

#### Сведения об авторах

**Мороз Елена Викторовна** – кандидат медицинских наук, заведующая 10 гастроэнтерологическим отделением, ФГБУ «Главный военный клинический госпиталь имени академика Н.Н. Бурденко» Министерства обороны Российской Федерации, e-mail: avmoroz777@rambler.ru, <http://orcid.org/0000-00030439-6287>

**Каратеев Андрей Евгеньевич** – доктор медицинских наук, заведующий лабораторией гастроэнтерологических проблем при ревматических заболеваниях, ФГБНУ Научно-исследовательский институт ревматологии им. В.А. Насоновой, e-mail: aekarat@yandex.ru, <http://orcid.org/0000-0002-1391-0711>

**Крюков Евгений Владимирович** – доктор медицинских наук, профессор, начальник, ФГБУ «Главный военный клинический госпиталь имени академика Н.Н. Бурденко» Министерства обороны Российской Федерации, e-mail: evgenykrukov@yandex.ru, <http://orcid.org/0000-0002-8531-0205>

**Соколов Алексей Анатольевич** – доктор медицинских наук, профессор кафедры общей хирургии и лучевой диагностики, ФГБОУ ВО «Российский национальный исследовательский медицинский университет имени Н.И. Пирогова» Минздрава России, e-mail: sokolov-alx@yandex.ru, <http://orcid.org/0000-0003-4139-9954>

**Артемкин Эдуард Николаевич** – кандидат медицинских наук, заведующий отделением эндоскопии с рентген-операционной и группой анестезиологии-реанимации, ФГБУ «Главный военный клинический госпиталь имени академика Н.Н. Бурденко» Министерства обороны Российской Федерации, e-mail: eduarddoctor@mail.ru, <http://orcid.org/0000-0002-4843-2000>

#### Information about the authors

**Elena V. Moroz** – Cand. Sc. (Med.), Head of the Gastrointestinal Department N 10, Burdenko Main Military Clinical Hospital, e-mail: avmoroz777@rambler.ru, <http://orcid.org/0000-00030439-6287>

**Andrei Y. Karateev** – Dr. Sc. (Med.), Head of the Laboratories of Gastroenterological Problems with Rheumatic Diseases, V.A. Nasonova Research Institute of Rheumatology, e-mail: aekarat@yandex.ru, <http://orcid.org/0000-0002-1391-0711>

**Evgeniy V. Kryukov** – Dr. Sc. (Med.), Professor, Head, Burdenko Main Military Clinical Hospital, e-mail: evgenykrukov@yandex.ru, <http://orcid.org/0000-0002-8531-0205>

**Aleksey A. Sokolov** – Dr. Sc. (Med.), Professor of Surgery and Radiology Department, Pirogov Russian National Research Medical University, e-mail: sokolov-alx@yandex.ru, <http://orcid.org/0000-0003-4139-9954>

**Eduard N. Artemkin** – Cand. Sc. (Med.), Head of the Unit of Endoscopy with X-ray Operation Room and Anesthesiology and Intensive Care Group, Burdenko Main Military Clinical Hospital, e-mail: sokolov-alx@yandex.ru, <http://orcid.org/0000-0003-4139-9954>

Статья получена: 20.11.2018. Статья принята: 10.09.2019. Статья опубликована: 26.10.2019.

Received: 20.11.2018. Accepted: 10.09.2019. Published: 26.10.2019.